Basi scientifiche
per la definizione di ***linee-guida***
in ambito clinico
per i **Tumori del Pancreas**

Marzo 2010

PREFAZIONE

Il carcinoma pancreatico è stato considerato, per molti anni, un male incurabile per il quale qualsiasi procedura terapeutica era del tutto inutile. Il nichilismo terapeutico, che ha caratterizzato soprattutto gli anni settanta ed ottanta, ha lasciato gradualmente il posto ad un ponderato attivismo legato alla rapida evoluzione delle metodiche diagnostiche e terapeutiche.
La biologia molecolare ci ha fornito un'enorme mole d'informazioni sulle alterazioni genetiche che predispongono al carcinoma pancreatico ed accompagnano l'evoluzione delle lesioni preneoplastiche nella loro trasformazione maligna. Ben sei delle dodici principali vie di trasduzione del segnale all'interno della cellula risultano alterate nel 100% dei carcinomi pancreatici, spiegando, almeno in parte, le difficoltà terapeutiche incontrate con questo tipo di malattia.
Sono state individuate diverse lesioni precancerose, come le Neoplasie Intraduttali Papillari Mucinose (IPMN), i cistoadenomi mucinosi, che, essendo di dimensioni rilevabili con gli esami morfologici, offrono una straordinaria opportunità di prevenzione del carcinoma invasivo. Diverso è il discorso per le altre lesioni precancerose, le neoplasie epiteliali (PanIN) dei dotti di piccole dimensioni, visibili solo microscopicamente, di diametro < 5 mm. Queste possono evolvere, fortunatamente in una percentuale molto piccola di casi, fino al carcinoma invasivo, passando attraverso i diversi gradi di displasia.
La radiologia ha fatto passi da gigante grazie a macchine sempre più potenti, che consentono di cogliere anche il minimo dettaglio utile alla diagnostica in tempi brevissimi, ed al diffondersi dell'esperienza nel loro impiego. Tuttavia, è importante che il radiologo sappia cogliere non solo i segni diretti, ma anche quelli indiretti del carcinoma pancreatico come la dilatazione del dotto di Wirsung a monte della lesione, la presenza di atrofia parenchimale o l'ingrossamento della struttura pancreatica. Un'informazione di notevole importanza per la scelta del tipo di trattamento, ma purtroppo frequentemente omessa, riguarda il rapporto della neoplasia con i vasi arteriosi e venosi peripancreatici.
La medicina nucleare sta progressivamente ampliando il suo ruolo sia per la diagnosi di malattia, sia per il controllo dell'efficacia delle terapie applicate, sia infine per la diagnosi precoce di recidiva dopo intervento resettivo potenzialmente radicale.

L'oncologia medica ha notevolmente ampliato il numero di farmaci a disposizione. Il 5-Fluorouracile, che ha rappresentato per anni l'unico farmaco a disposizione, è stato sostituito dalla Gemcitabina, meglio tollerata, che è diventata il *gold-standard* contro il quale testare sia farmaci singoli sia le diverse associazioni di chemioterapici.
Anche la radioterapia, grazie ad apparecchiature più potenti e sofisticate, è riuscita a raggiungere standard d'efficacia e tollerabilità decisamente superiori a quelli del passato.
Infine la chirurgia, pur potendo resecare il carcinoma pancreatico solo nel 20% circa dei pazienti, ha raggiunto una notevole standardizzazione delle procedure, eliminando sia l'eccessiva estensione suggerita dai chirurghi giapponesi negli anni '80 e '90, sia l'eccessiva limitazione, includendo le resezioni vascolari venose tra gli standard terapeutici. Inoltre, l'aspetto più importante è il drastico calo della mortalità operatoria che, nei Centri con grande esperienza, è passata dal 15-20% di fine anni '80 all'attuale 2-5%.
La stadiazione anatomopatologica del carcinoma pancreatico resecato è stata standardizzata in modo diverso nei paesi occidentali rispetto a quelli orientali. Essa consente, in ogni caso, una soddisfacente stratificazione dei pazienti in stadi di malattia con prognosi significativamente diversa. Purtroppo, non esiste ancora una procedura generalmente accettata per la definizione della radicalità dell'intervento (R) e per il suo inserimento nella stadiazione TNM.
La collaborazione interdisciplinare è un pilastro fondamentale nel trattamento del carcinoma pancreatico. Essa è particolarmente sviluppata nei Centri che trattano un numero molto elevato di questi pazienti ogni anno. E' dimostrato che il trattamento integrato nei Centri d'eccellenza, pur utilizzando le stesse procedure dei Centri che vedono un numero limitato di pazienti, determina un significativo prolungamento della sopravvivenza dei pazienti.
Grazie ai notevoli progressi fatti in questi ultimi venti anni in tutte le discipline che concorrono al trattamento dei pazienti con carcinoma pancreatico, la sopravvivenza ad un anno è passata dal 17.2% dei pazienti diagnosticati nel quinquennio 1980-1984 al 28% di quelli diagnosticati nel 2005. Purtroppo, la sopravvivenza a cinque anni è invece aumentata solo del 2.2%, passando dal 3% dei pazienti diagnosticati nel quinquennio 1980-1984 al 5.2% di quelli diagnosticati nel 2001 (SEER, 2009). Si tratta, in effetti, di piccoli progressi che fanno tuttavia sperare in ulteriori miglioramenti per il futuro.

La ricerca si è concentrata negli ultimi anni sull'identificazione ed il trattamento delle cellule staminali del carcinoma pancreatico, presunte responsabili del fallimento a lungo termine di tutte le terapie fino ad ora messe in atto.
Il crescente interesse dei ricercatori per il carcinoma pancreatico è documentato anche dal numero di pubblicazioni sull'argomento. Nel quinquennio 1985-1989 sono state in tutto 4.763, mentre nel quinquennio 2005-2009 sono state 13.135.
Questo volume cerca di fornire un quadro aggiornato degli sviluppi raggiunti nelle diverse branche che si occupano del carcinoma pancreatico.
L'iniziativa "Basi Scientifiche per la definizione di Linee Guida per le diverse patologie oncologiche" è nata nell'ambito dei Progetti di Ricerca Finalizzati e Strategici del Consiglio Nazionale delle Ricerche allo scopo principale, se non unico, di raccogliere e diffondere tempestivamente i risultati prodotti dalla ricerca di base e clinica. Con la conclusione dei Progetti Nazionali del CNR, l'iniziativa è stata raccolta e, tuttora, sponsorizzata da Alleanza Contro il Cancro. L'interesse suscitato nella Comunità clinico-scientifica, come testimoniato dall'ampia richiesta dei volumi prodotti e dall'elevato numero di accessi al sito, dove i testi sono reperibili, ha aggiunto all'iniziativa, oltre all'originale scopo informativo, una funzione formativa e ne ha fatto un momento propedeutico alla formulazione delle Linee Guida cliniche ed alla costruzione di percorsi diagnostico terapeutici, in linea con gli attuali standard di largo e condiviso utilizzo da parte delle varie Strutture Oncologiche e del Sistema Sanitario Nazionale.
Sono stati fino ad ora pubblicati 14 volumi relativi ad altrettante patologie oncologiche. Alcuni volumi sono stati già aggiornati negli ultimissimi anni.
Come per le altre patologie trattate, anche per il carcinoma del pancreas l'estensione del testo è stata affidata ad un Gruppo di Studio, composto dai più noti esperti nazionali e successivamente sottoposto all'esame ed alla validazione da parte di un Gruppo di Consenso, composto da membri, scelti anch'essi tra i più qualificati esperti del settore e rappresentanti d'importanti Istituzioni e realtà cliniche.
L'opera che presentiamo rappresenta un compendio di facile ed interessante consultazione da parte dei medici di medicina generale, degli specialisti ed operatori sanitari, nonché dei ricercatori che possono trovare spunti di riflessione a supporto della loro attività.

Esprimiamo sincera gratitudine agli esperti coinvolti nei Gruppi di Studio e di Consenso ed a tutti i Collaboratori che con il loro qualificato ed importante contributo hanno consentito la realizzazione di quest'opera.

I Coordinatori

Sergio Pedrazzoli

Rosella Silvestrini

Basi scientifiche per la definizione di ***linee-guida***

in ambito clinico per i **Tumori del Pancreas**

Coordinatori	**Sergio**	**PEDRAZZOLI**, Padova
	Rosella	**SILVESTRINI**, Milano
Gruppo di Studio	**Francesca**	**AVOGARO**, Padova
	Claudio	**BASSI**, Verona
	Daniela	**BASSO**, Padova
	Ugo	**BOGGI**, Pisa
	Giancarlo	**CALETTI**, Imola (BO)
	Maurizio	**CANTORE**, Massa Carrara
	Lorenzo	**CAPUSSOTTI**, Torino
	Franca	**CHIERICHETTI**, Treviso
	Roberto	**COPPOLA**, Roma
	Vincenzo	**CORBO**, Verona
	Guido	**COSTAMAGNA,** Roma
	Pierluigi	**DI SEBASTIANO**, S.Giovannni Rotondo (FG)
	Giovanni	**GANDINI**, Torino
	Guido	**LIESSI**, Castelfranco V. (TV)
	Patrick	**MAISONNEUVE**, Milano
	Francesco	**MINNI**, Bologna
	Alessio	**MORGANTI**, Campobasso
	Mariapia	**PROTTI**, Milano
	Cosimo	**SPERTI**, Padova
	Generoso	**UOMO**, Napoli
	Giuseppe	**ZAMBONI**, Verona
	Alessandro	**ZERBI**, Milano

Hanno inoltre collaborato all'elaborazione del documento i dottori: Salvatore **Buscemi**, Maria Carla **Cassinis**, Ivana **Cataldo**, Marco **Del Chiaro**, Francesco **Di Mola**, Paola **Fogar**, Pietro **Fusaroli**, Andrea **Garberini**, Antonino **Grillo**, Edy **Ippolito**, Nicola **Marrano**, Paolo **Massucco**, Giancarlo **Mattiucci**, Silvia **Pagogna**, Giulio **Salmè**, Sergio **Valeri**

Gruppo di Consenso	**Carlo**	**CAPELLA**, Varese
	Alessandro	**DEL MASCHIO**, Milano
	Valerio	**DI CARLO**, Milano
	Ezio	**GAIA**, Torino
	Roberto	**LABIANCA**, Bergamo
	Giuseppe	**MONTALTO**, Palermo
	Franco	**MOSCA**, Pisa
	Paolo	**PEDERZOLI**, Verona
	Mario	**PLEBANI**, Padova
	Aldo	**SCARPA**, Verona
	Pier Alberto	**TESTONI**, Milano
	Vincenzo	**VALENTINI**, Roma

Si ringraziano le dott.sse Paola **Persici** e Francesca **Mazzetti** e la sig.ra Luciana **Rainaldi** della Segreteria Scientifica per l'importante contributo scientifico, editoriale ed organizzativo.

Questo testo sarà accessibile nel sito **www.alleanzacontroilcancro.it**, sezione "Formazione".

INDICE

1.0	**Epidemiologia e fattori di rischio**	**13**
2.0	**Anatomia patologica**	**30**
2.1	Carcinoma duttale	31
2.2	Precursori del carcinoma invasivo	34
2.3	Carcinoma a cellule acinose	40
2.4	Pancreatoblastoma	41
2.5	Neoplasie sierose cistiche	41
2.6	Tumore solido-pseudopapillare	43
2.7	Campionamento del pezzo operatorio e stadiazione	44
3.0	**Genetica e biologia molecolare**	**51**
4.0	**Quadro clinico**	**70**
4.1	Principali manifestazioni cliniche (adenocarcinoma duttale)	71
4.2	Manifestazioni cliniche meno comuni (adenocarcinoma duttale)	74
4.3	Manifestazioni cliniche dei tumori esocrini meno frequenti	75
4.4	Quadri clinici di allarme per un tentativo di diagnosi “precoce”	76
5.0	**Diagnostica di laboratorio**	**79**
5.1	Diagnosi sierologica dell’adenocarcinoma pancreatico	81
5.2	Screening dei soggetti a rischio	86
5.3	Classificazione e diagnostica molecolare	89
5.4	Risposta immunologica alla neoplasia	90
5.5	Diagnosi differenziale dei tumori del pancreas	90
6.0	**Imaging**	**96**
6.1	Ultrasuoni	96
6.2	Tomografia Computerizzata (TC) e Risonanza Magnetica (RM)	102

6.3 Tomografia ad emissione positronica (PET) 121
6.4 Ecoendoscopia (EUS) 131
6.5 Colangiopancreatografia Retrograda Endoscopica (ERCP) 143

7.0 Ruolo della laparoscopia 148
7.1 Indicazioni alla laparoscopia 149
7.2 Tecnica chirurgica 154

8.0 Terapie palliative 166
8.1 Biopsia o FNA percutanea 166
8.2 Palliazione radiologica 177
8.3 Palliazione endoscopica 184
8.4 Palliazione chirurgica 193
8.5 Best supporting care 199

9.0 Chirurgia resettiva 206
9.1 Chirurgia resettiva standard 206
9.2 Chirurgia resettiva - linfoadenectomia 215
9.3 Resezioni vascolari 223
9.4 Radioterapia intraoperatoria (IORT) 229
9.5 Definizione delle complicanze e vantaggi della concentrazione 236

10.0 Chemioterapia 246
10.1 Chemioterapia adiuvante 246
10.2 Chemioterapia neoadiuvante (malattia resecabile) 248
10.3 Chemioterapia della malattia localmente avanzata 249
10.4 Chemioterapia della malattia metastatica 250
10.5 Chemioterapia di seconda linea 252

11.0 Radioterapia 258
11.1 Radioterapia post-operatoria 258
11.2 Radiochemioterapia pre-operatoria 263
11.3 Radioterapia intraoperatoria (IORT) 265
11.4 Radiochemioterapia esclusiva 266
11.5 Tecniche di radioterapia 271

12.0 Follow-up **281**
12.1 Complicanze del trattamento 281
12.2 Recidiva del tumore pancreatico 282

13.0 Prospettive future **289**
13.1 Prevenzione 289
13.2 Farmaci a bersaglio molecolare 292
13.3 Immunoterapia 296
13.4 Terapia genica 303
13.5 Radiofrequenza e fototerapia 310

1.0 EPIDEMIOLOGIA E FATTORI DI RISCHIO

Il carcinoma pancreatico presenta un basso tasso di incidenza in quasi tutte le popolazioni e pertanto viene considerato un "cancro orfano". Questa patologia sarebbe di scarso interesse se il tasso di mortalità non fosse così elevato. Inoltre, poiché il tasso di mortalità si avvicina a quello di incidenza, il cancro pancreatico (CP) rappresenta la quarta o quinta causa più comune di morte per tumore, nella maggior parte dei Paesi occidentalizzati. Alla fine degli anni '90, la stima del numero di tumori pancreatici in tutto il mondo era di 110.000 (1). Purtroppo, la maggior parte dei pazienti affetti da questa patologia muore a causa della malattia e, per coloro che sopravvivono più a lungo, una diagnosi errata può essere un problema (2). Grazie alla chirurgia, circa il 20% dei pazienti sopravvive a 5 anni, ma solo il 20% dei pazienti può essere sottoposto alla resezione del pancreas.

Fattori demografici

Nei Paesi occidentali, l'età media dei pazienti alla diagnosi è di circa 70 anni e, come per quasi tutti gli altri tumori diagnosticati in età adulta, i tassi di incidenza e mortalità sono fortemente in relazione all'età. Solo circa il 5-10% dei pazienti sviluppa il cancro al pancreas prima dei 50 anni. Questo gruppo potrebbe però comprendere pazienti affetti da un disturbo genetico congenito. La probabilità cumulativa di sviluppare un tumore del pancreas nell'arco della vita è di circa l'1% negli uomini ed un po' più bassa nelle donne. Sembra ci sia correlazione minima, se non nessuna, con fattori di rischio ormonali legati al sesso (3), mentre il fumo è il principale fattore responsabile per gli elevati tassi osservati nella popolazione maschile.

Sono state riscontrate notevoli differenze razziali nella frequenza di cancro del pancreas, con percentuali sensibilmente superiori nei neri rispetto ai caucasici, mentre le percentuali più basse sono state registrate in alcune popolazioni asiatiche. I motivi non sono chiari: le differenze nel numero di fumatori non spiegano l'elevato tasso di tumore pancreatico nei neri, tuttavia ci potrebbero essere differenze genetiche in relazione alla razza nel processo di detossificazione delle sostanze carcinogeniche prodotte dal tabacco. Un altro fattore importante potrebbe essere l'elevata prevalenza di insufficienza di vitamina D nella popolazione nera (4).

Distribuzione globale

La distribuzione del cancro pancreatico mostra una curiosa distribuzione geografica, con tassi più alti osservati man mano che ci si allontana dall'equatore (5). Ciò potrebbe essere correlato ai bassi livelli di vitamina D, fortemente legato all'esposizione alla luce del sole e ai raggi ultravioletti (6,7). I tassi di mortalità in Italia sono intermedi rispetto agli altri Paesi europei (Tabella 1) con la presenza di variazioni tra Nord e Sud, più elevati nell'Italia settentrionale, intermedi nell'Italia centrale e bassi nell'Italia meridionale (Tabella 2).

Tabella 1 Tumore pancreatico: numero stimato di casi, decessi, tassi standardizzati (standard europeo) per 100.000 abitanti. Età: 0-84. Anno 2006

	Uomini				*Donne*			
	Incidenza		*Mortalità*		*Incidenza*		*Mortalità*	
Paese	*Casi*	*Tasso std.*	*Decessi*	*Tasso std.*	*Casi*	*Tasso std.*	*Decessi*	*Tasso std.*
Austria	556	11.92	660	14.16	701	9.77	741	10.05
Belgio	622	9.81	740	11.45	697	7.80	866	9.11
Bulgaria	482	10.73	546	12.03	320	5.22	382	6.24
Cipro	41	10.89	43	11.47	40	8.87	37	7.98
Danimarca	372	11.59	397	12.28	462	11.66	476	11.60
Estonia	100	15.73	95	14.92	95	8.38	123	10.59
Finlandia	405	13.17	403	13.06	474	10.43	530	11.56
Francia	3.054	8.69	4.084	11.43	2.553	5.13	3.997	7.37
Germania	5.929	11.23	6.728	12.66	5.214	6.91	6.998	8.81
Grecia	842	11.44	792	10.77	625	6.55	595	6.24
Irlanda	239	12.67	230	12.19	222	9.26	195	7.98
Islanda	19	13.61	13	9.22	12	6.94	16	9.59
Italia	4.968	12.52	4.465	11.30	5.238	8.94	4.812	8.11
Lettonia	171	15.86	164	15.10	160	7.87	167	8.09
Lituania	239	15.30	213	13.64	235	8.35	202	7.01
Lussemburgo	22	9.18	39	16.39	20	5.80	35	9.83
Malta	23	10.79	25	11.78	31	11.46	29	10.28
Norvegia	301	11.31	329	12.27	322	9.06	326	8.81
Paesi Bassi	798	8.85	1.002	11.09	724	6.36	1.014	8.36
Polonia	2.167	12.22	2.054	11.59	2.230	8.34	2.145	7.97
Portogallo	543	8.77	572	9.15	430	4.79	464	5.06
Regno Unito	3.520	9.72	3.528	9.68	3.717	7.62	3.688	7.27

segue

Repubblica Ceca	858	15.76	905	16.67	863	10.98	902	11.38
Romania	1.322	11.95	1.397	12.61	936	6.21	1.029	6.79
Slovacchia	367	15.88	312	13.52	291	8.43	287	8.31
Slovenia	146	13.70	139	13.1	143	9.02	113	6.88
Spagna	2.514	9.90	2.644	10.29	2.077	5.68	2.252	6.00
Svezia	400	6.82	684	11.26	415	5.96	806	10.18
Svizzera	664	15.39	483	11.1	405	6.65	520	8.27
Ungheria	771	14.78	791	15.15	807	9.56	844	9.88
Unione Europea (27)	**31.471**	**10.96**	**33.652**	**11.64**	**29.720**	**7.27**	**33.729**	**7.98**

Fonte: ECO/OEC. European Cancer Observatory, Observatoire Européen du Cancer. International Agency for Research on Cancer, Lyon, 2009 (http://eu-cancer.iarc.fr, last accessed on: 23/06/2009).

Tabella 2 Mortalità per tumore al pancreas in Italia nel 2002: numero di decessi, tasso di mortalità per 100.000 abitanti. Età: 0-84

Regione	***Uomini***		***Donne***	
	Decessi	***Tasso***	***Decessi***	***Tasso***
Piemonte	347	17.0	397	18.2
Val d'Aosta	12	20.3	10	16.3
Lombardia	734	16.7	854	18.3
Trentino Alto Adige	77	16.6	92	19.1
Veneto	399	18.0	416	17.8
Friuli Venezia Giulia	118	20.6	135	21.9
Liguria	146	19.7	178	21.4
Emilia Romagna	348	17.9	379	18.3
Toscana	283	16.8	299	16.4
Umbria	72	17.9	63	14.7
Marche	103	14.3	111	14.6
Lazio	356	14.5	335	12.5
Abruzzo	88	14.3	70	10.7
Molise	13	8.3	21	12.7
Campania	263	9.4	246	8.4
Puglia	218	11.2	191	9.2
Basilicata	29	9.9	30	9.9
Calabria	81	8.2	73	7.1
Sicilia	275	11.5	272	10.6
Sardegna	107	13.4	108	13.0
ITALIA	**4.069**	**14.7**	**4.280**	**14.5**

Fonte: i dati sono analizzati dal Reparto di Epidemiologia dei Tumori del Centro Nazionale di Epidemiologia Sorveglianza e Promozione della Salute dell'Istituto Superiore di Sanità.

Time trend

Con l'aumentare della durata della vita, la frequenza assoluta di questa patologia è destinata ad aumentare. Questo avviene soprattutto in Cina, India e nelle Regioni asiatiche dove le popolazioni stanno invecchiando. Un altro fattore che porta ad un aumento del numero di casi in queste regioni è che, al contrario dei Paesi occidentali, sempre più persone iniziano a fumare (8). In Italia, mentre i tassi standardizzati per età sono stati relativamente stabili negli ultimi 20 anni, il numero di morti è raddoppiato a causa dell'invecchiamento della popolazione (Figura 1).

Figura 1 Mortalità per tumore al pancreas in Italia: 1980-2002: numero di decessi, tasso standardizzato (popolazione mondiale) di mortalità per 100.000 abitanti. Età: 0-84

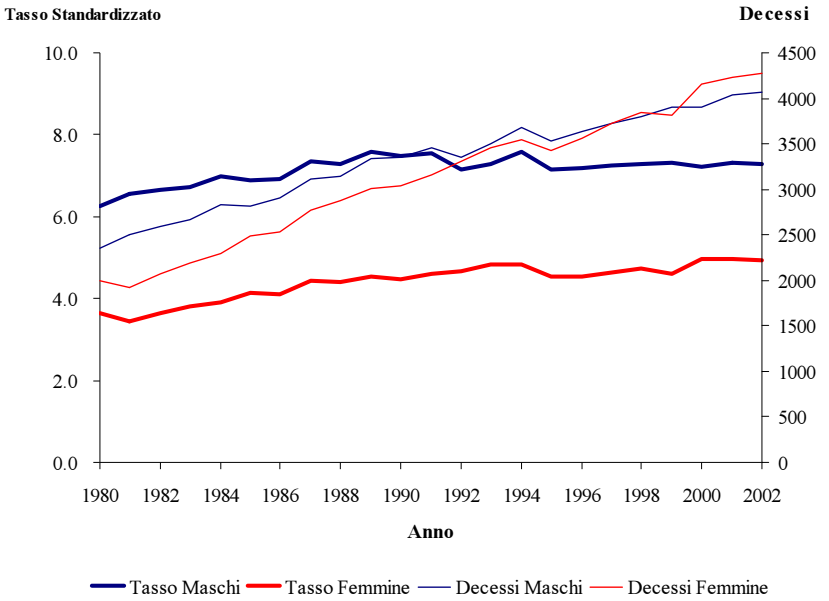

Fonte: i dati sono stimati dal Reparto di Epidemiologia dei Tumori del Centro Nazionale di Epidemiologia Sorveglianza e Promozione della Salute dell'Istituto Superiore di Sanità.

Fumo

L'associazione tra fumo e cancro del pancreas è stata dimostrata da quasi tutti gli studi pubblicati a partire dal 1966 (9). Sebbene tale associazione non sia così forte come per il cancro del polmone, in cui vi è contatto diretto tra tessuto polmonare e prodotti del tabacco, il fumo di sigaretta è responsabile di circa il 70-100% di aumento del rischio di cancro pancreatico. Il fumo rimane un fattore di rischio modificabile: dopo aver smesso di fumare, il rischio diminuisce gradualmente, senza però ritornare ai livelli di base prima di almeno dieci anni (10). Anche il tabacco da pipa e sigari aumenta il rischio di tumore pancreatico e recenti studi hanno indicato anche il tabacco da masticare come fattore di rischio (11). Sulla base della frequenza del fumo nella popolazione, il rischio attribuibile a questo fattore di rischio (cioè la riduzione complessiva delle percentuali di tumore pancreatico se il fumo fosse completamente eliminato) è di circa il 25%.

Alcool

L'alcool è un noto fattore di rischio per tumori insorti in diversi organi, compreso l'esofago ed il fegato, ma può essere un fattore di rischio anche per cancro del pancreas? Poiché esiste una forte relazione tra fumo ed alcool, ogni rischio attribuito/correlato all'alcool può essere causato da fattori di confondimento legati al fumo. La maggior parte degli studi non hanno evidenziato una relazione tra alcool e tumore pancreatico o solo una lieve associazione probabilmente dovuta a fattori di confondimento da parte del fumo (12,13). In una recente analisi di 14 studi è stata riscontrata solo una bassa associazione per i soggetti appartenenti alla categoria di consumo più elevata di alcool, e solo nelle donne (14).

Alimentazione

Esistono naturali differenze nelle abitudini alimentari a livello regionale e nazionale, per cui spesso si tende ad attribuire all'alimentazione parte delle differenze osservate nella frequenza di questa patologia tra i diversi Paesi. E' comunque difficile definire un legame tra alimentazione e cancro a causa di problemi metodologici nella raccolta e valutazione delle informazioni sulle abitudini alimentari. In studi di coorte, le informazioni di tipo alimentare raccolte prima della comparsa dei sintomi si sono dimostrate migliori rispetto agli studi caso-controllo. Tuttavia, negli studi di coorte, non è

stato dimostrato che l'alimentazione sia costante nell'intervallo di tempo che intercorre tra la raccolta dei dati e la diagnosi del tumore.
Diversi studi suggeriscono che monitorando il consumo calorico complessivo e/o l'obesità si può prevedere l'insorgenza del tumore pancreatico (15-18). Il meccanismo può essere costituito dall'insorgenza diretta o indiretta del tumore per mezzo di un legame tra obesità e risposte infiammatorie (19). E' stato più difficile trovare un particolare responsabile tra i tanti e diversi prodotti alimentari. Ad esempio, un elevato contenuto glicemico causato da eccesso di carboidrati non sembra portare a questa patologia (20-22). Una maggiore assunzione di proteine è stata considerata un fattore di rischio in alcuni studi, ma non ha trovato conferma in altri (23).
Sembra che i flavonoidi, antiossidanti naturali ampiamente presenti nelle piante, riducano il rischio di alcuni tumori. Non ci sono evidenze sufficienti che dimostrino che questi possono agire come fattori di protezione alimentare nel CP (24,25).
Negli Stati Uniti, circa la metà della popolazione adulta consuma vitamine supplementari. Queste sostanze od altri micronutrienti possono avere un ruolo nel ridurre il rischio di cancro del pancreas? Diversi studi hanno esaminato i folati, che possono svolgere un modesto ruolo di protezione, in particolare nei fumatori (26-29). Anche la vitamina D può proteggere contro il tumore del pancreas per il suo ruolo di supporto nel metabolismo del calcio od attraverso altri meccanismi. E' difficile una valutazione precisa del ruolo della vitamina D, per la possibile interferenza con la luce del sole e con l'alimentazione; tuttavia, alcuni studi sostengono un suo effetto protettivo (6,30).
Secondo alcuni ricercatori un altro micronutriente, la metionina, potrebbe avere un ruolo protettivo contro il tumore pancreatico (26,31,32). La metionina, un aminoacido essenziale che contiene zolfo, è presente nella carne, nel pesce e nei legumi. L'interazione tra metionina ed altri componenti alimentari come i folati, può ridurre ancor più il rischio di questo tipo di tumore (32).

Obesità ed attività fisica

Tra i potenziali fattori di rischio modificabili, una particolare attenzione merita l'obesità. In due recenti studi sistematici e meta-analisi di studi osservazionali prospettici, l'aumento dell'indice di massa corporea (IMC) è stato correlato ad un aumento del rischio di CP (33,34). Questa correlazione, confermata in studi recenti, sembra

essere lievemente maggiore nelle donne (35,36). Pochi sono gli studi volti a confermare il ruolo dell'obesità centrale, quali la circonferenza del giro vita e del rapporto giro vita-fianchi, l'insulina e la resistenza all'insulina sull'insorgenza del cancro del pancreas (35,37). Infine, i risultati sull'associazione tra attività fisica e rischio sono molto contraddittori (36-38).

Diabete

Il diabete, uno dei disturbi cronici più comuni nelle popolazioni occidentalizzate, rappresenta un fattore di rischio e studi caso-controllo e prospettici hanno dimostrato un aumento del rischio di tumore pancreatico in pazienti affetti da diabete di tipo II (39,40). Una meta-analisi di studi condotta su pazienti affetti da diabete da lungo tempo (> 10 anni) ha rilevato un aumento del 50% di rischio di tumore pancreatico (41). L'eccessiva assunzione di carboidrati od il complessivo contenuto glicemico non sembrano essere associati a questa patologia (23).

I medici sono consapevoli del fatto che l'improvvisa ed inaspettata insorgenza del diabete possa essere un sintomo precoce di tumore del pancreas (42). L'insorgenza del tumore pancreatico subito dopo l'insorgenza del diabete è un esempio di inversione di causalità, ma non indebolisce il rapporto del diabete da lunga durata e rischio di sviluppare successivamente un CP.

Recentemente, è stato analizzato l'impatto della terapia per il diabete sull'insorgere di cancro pancreatico ed è stato riportato che la metformina, un agente antidiabetico orale, sembra associata ad una diminuzione del rischio di tumore del pancreas (43).

Pancreatite

In molti organi, una malattia benigna si è trasformata nel tempo in patologia tumorale, quindi non è sorprendente che molti studi abbiano dimostrato come la pancreatite cronica rappresenti un fattore di rischio per il cancro del pancreas. In un ampio studio retrospettivo condotto su pazienti affetti da pancreatite cronica, escludendo quelli con malattia diagnosticata entro i 4 anni precedenti l'insorgenza di cancro pancreatico, è stato riscontrato un rischio di tumore 13.3 volte più elevato. Questo risultato è stato confermato in molti altri studi (44-46). Tuttavia, la pancreatite cronica è una patologia rara e risulta che la frequenza cumulativa di tumore pancreatico, a 20 anni dalla diagnosi

di pancreatite cronica, sia solo di circa il 5%. Pertanto la pancreatite rappresenta una causa relativamente minore di CP.
L'associazione tra pancreatite e CP è particolarmente elevata in pazienti affetti da una rara forma dominante ereditaria autosomica di pancreatite, la cui insorgenza si verifica durante o subito dopo l'infanzia. In questo caso, il rischio di insorgenza è di circa 50 volte maggiore ed il rischio nell'arco della vita è di circa il 40-55% (47-49).

Allergie
Molti sono i tipi di allergia ed una valutazione accurata delle relazioni tra questa variabile e la comparsa del cancro risulta problematica. Tuttavia, in numerosi studi è stato riscontrato che le allergie contribuiscono a ridurre il rischio di tumore del pancreas (50-53). L'ipotesi avanzata in questi studi è che il sistema immunitario iperattivo in persone allergiche porta ad una maggiore sorveglianza e protezione contro lo sviluppo di cellule tumorali pancreatiche (54).

Patologie periodontali
In tre studi clinici, la perdita di denti o malattie periodontali sono state associate ad un aumento del rischio di tumore pancreatico (55). L'associazione sembra essere indipendente da altri fattori noti, come il fumo, ma non tutti gli autori sono stati in grado di aggiustare le stime per la presenza di diabete, che costituisce un importante fattore di rischio per le malattie periodontali.

Gruppi sanguigni
In un ampio studio prospettico, su circa un milione di persone/anni di osservazione, è stata osservata una correlazione tra gruppo sanguigno e tumore del pancreas (56). In accordo con diversi studi minori precedenti, avere un gruppo sanguigno di tipo non-O sarebbe responsabile del 17% dei tumori pancreatici. L'esatto meccanismo che collega il cancro del pancreas ai gruppi sanguigni non è ancora noto.

Infezioni
Il pancreas è soggetto a malattie virali (parotite) ed infezioni batteriche (salmonella enterica e salmonella *typhi*), che possono causare episodi di pancreatite acuta. Perciò, è stata avanzata l'ipotesi che un certo numero di tumori pancreatici potrebbe essere conseguente ad infezioni virali o batteriche. In due studi è stata rilevata un'associazione con le infezioni da epatite B o C. In particolare, il

legame risulta più forte nei casi di epatite B (57,58). Contraddittori sono invece i risultati sulla possibile associazione tra infezione da *Helicobacter pylori* e tumore pancreatico (59-61).

Farmaci

Aspirina ed agenti anti-infiammatori non-steroidei sono ampiamente utilizzati nelle terapie farmacologiche. Questi farmaci dovrebbero ridurre il rischio di alcuni tumori gastrointestinali, ma non vi sono evidenze convincenti che diminuiscano anche il rischio di tumore pancreatico (62-68).

E' stato ipotizzato che le statine, una classe di farmaci usati per abbassare il livello di colesterolo, svolgano un ruolo chemopreventivo per il cancro pancreatico. Tuttavia, i risultati disponibili sono discordanti e non supportano un ruolo protettivo (69,70).

Suscettibilità genetica

Con il completamento del progetto genoma umano, si è assistito ad una crescente attenzione per la genetica del cancro pancreatico familiare e sporadico. L'insorgenza del CP può essere associata a varie sindromi tumorali familiari attribuite a mutazioni ereditarie presenti in geni specifici (71), mentre la suscettibilità al cancro pancreatico sporadico può essere parzialmente attribuita a polimorfismi di geni che codificano per enzimi metabolizzanti tabacco ed alimenti, così come a geni coinvolti nella riparazioni del DNA.

Malattie genetiche ereditarie

Sebbene non sia stato ancora riconosciuto il difetto genetico responsabile della maggior parte dei casi di carcinoma pancreatico familiare, sta aumentando la lista delle malattie associate alla mutazione della linea germinale che aumentano notevolmente il rischio di tumore pancreatico (Tabella 3). Queste sindromi sono definite in primo luogo da un fenotipo clinico, in cui il CP non è il primo fenotipo. Queste sindromi comprendono: la sindrome multipla atipica familiare del melanoma (*Familial Atypical Multiple Mole Melanoma*, FAMMM), la sindrome di Peutz-Jeghers (PJS), la pancreatite ereditaria (HP), il cancro colorettale ereditario non poliposico (HNPCC), la sindrome di carcinoma familiare della mammella e dell'ovaio (FBOC), la fibrosi cistica (FC), la poliposi adenomatosa familiare (FAP), l'atassia telangiectasia (AT) e l'anemia di Fanconi (FA). La maggior parte delle malattie sono ereditate

secondo un modello di trasmissione autosomica dominante, fatta eccezione per FC, AT e FA, che sono malattie autosomiche recessive. Il termine carcinoma pancreatico familiare (FPC) è usato nel contesto delle famiglie con almeno due parenti di primo grado affetti da adenocarcinoma pancreatico duttale, in assenza di un accumulo di altri tumori o di altre malattie ereditarie. Altre patologie, come la neoplasia endocrina multipla di tipo 1 (MEN-1), la malattia di Von Hippel-Lindau (VHL) e malattie rare, quali la neurofibromatosi di tipo 1 e la sclerosi tuberosa, sono state associate ai tumori neuroendocrini del pancreas. Secondo alcuni, molte di queste mutazioni germinali aumentano il rischio di insorgenza precoce di cancro al pancreas, in particolare se correlate al fumo (72).

Tabella 3 Fattori genetici per il tumore al pancreas

Storia individuale, sindrome	*Gene (cromosoma)*	*Rischio relativo*	*Rischio età 70*	*Altri tumori*
Nessuno	-	1.0	0.5%	Nessuno
TUMORI PANCREATICI ESOCRINI				
Carcinoma pancreatico familiare	Sconosciuto			Nessuno
1 parente di primo grado		4.5	2%	
2 parenti di primo grado		6.4	3%	
3 o più parenti di primo grado		32	16%	
Famiglia X (Northwest US cohort)	*PALLD* (4q32-34)	100	> 50%	
Cancro pancreatico ad insorgenza giovanile	*Anemia di Fanconi FANC-C e FANC-G*	Sconosciuto	Sconosciuto	Nessuno
Tumori ereditari della mammella e dell'ovaio (FBOC)	*BRCA2* (13q12.3)	3.5-10	5%	Mammella, ovaio, prostata
	BRCA1 (17q21)	2.3	1%	Mammella, ovaio, prostata, perineo, pelle, polmoni

segue

Cancro colorettale ereditario non poliposico (HNPCC) o sindrome di Lynch II	*MSH2* (2p21-2) *MLH1* (3p21) *MSH6* (2p16) *PMS1* (2p31.1) *PMS2* (7p22)	4.7	< 5%	Colonretto, endometrio, stomaco, ovaio, uretere, pelvi renale, vie biliari, cervello
Poliposi adenomatosa familiare (FAP)	*APC* (5q21-q22)	4.5	2%	Carcinoma dell'ampolla
Fibrosi cistica (FC)	*CFTR* (7q31.2)	5.3	< 5%	Tumori digestivi
Pancreatite ereditaria (HP)	*PRSS1* (7q35)	50-70	40%	Nessuno
Melanoma multiplo atipico familiare (FAMMM)	*CDKN2A/P16* (9p21)	34-39	17%	Melanoma, mammella
Peutz-Jeghers (PJS)	*LKB1/STK11* (19p)	132	30-60%	Gastroesofagei, intestino tenue, colonretto, mammella
Anemia di Fanconi (FA)	*FA (*multiple including 3p22–26, 9p13, 9q22.3, 16q24.3)	Sconosciuto	Sconosciuto	Leucemia mieloide acuta, tumore testa-collo
Atassia Telangectasia (AT)	*ATM* (11q22.3)	3	Sconosciuto	Tumore della mammella
Li-Fraumeni (LFS1)	*TP53* (17p13.1)	Sconosciuto	Sconosciuto	Tumori multipli
TUMORI PANCREATICI ENDOCRINI				
Von Hippel-Lindau (VHL)	*VHL* (3p25)	Sconosciuto	5-17%	Tumori multipli
Neoplasie endocrine multiple di Tipo 1 (MEN)	*MEN1* (11q13)	Sconosciuto	68%	Paratiroide, ipofisi anteriore

Polimorfismi genetici

Sono stati studiati molti polimorfismi genetici come potenziali fattori di rischio per la suscettibilità a questa patologia. Sono state riportate correlazioni con polimorfismi di geni coinvolti in processi metabolici (MTHFR, GSTP1, NAT1, NAT2, TS e UGT1A7) o di riparazione del DNA e polimorfismi genetici (ATM, LIG3, XPF e XRCC3). Tali studi necessitano però di ulteriori conferme. In termini di suscettibilità ai tumori, nella maggior parte dei polimorfismi genetici, vi è bassa penetranza ed un rischio relativo ridotto (1.5-2.0). Tuttavia, la proporzione dei casi sporadici attribuibili a geni polimorfici può essere elevata, in quanto è altrettanto elevata la frequenza degli alleli "a rischio" nella popolazione.

Conclusioni

Il CP è il più raro tra le neoplasie dell'apparato gastrointestinale, preceduto solo, come rarità, dai carcinomi dell'intestino tenue.

La posizione remota del pancreas, la mancanza di uno specifico marcatore diagnostico, la difficoltà di stabilire la diagnosi tissutale, la natura aggressiva dell'adenocarcinoma pancreatico, la scarsa risposta a chemio e radioterapia sono tutti fattori che contribuiscono all'aumento dei tassi di mortalità. Le strategie preventive finora note sono limitate a ridurre l'esposizione al fumo e mantenere il peso corporeo normale. Inoltre, il consumo di sufficienti quantità di frutta e verdura sembra un obiettivo ragionevole, anche in assenza di forti prove epidemiologiche. Attualmente, malattie genetiche ereditarie spiegano solo il 5-10% del totale dei casi di CP. Ulteriori ricerche dovrebbero essere svolte in modo da fornire una spiegazione per le notevoli differenze razziali nella frequenza, individuare la sorprendente correlazione con il gruppo sanguigno e l'eventuale relazione del cancro pancreatico a virus oncogenici, validare i tanti apparenti polimorfismi che sono stati provvisoriamente individuati come fattori di rischio.

BIBLIOGRAFIA

1. Parkin DM, Bray F, Ferlay J, Pisani P. Estimating the world cancer burden: Globocan 2000. *Int J Cancer 2001; 94:153-6*
2. Carpelan-Holmstrom M et al. Does anyone survive pancreatic ductal adenocarcinoma? A nationwide study re-evaluating the data of the Finnish Cancer Registry. *Gut 2005; 54:385-7*
3. Wahi MM, Shah N, Schrock CE, Rosemurgy AS, Goldin SB. Reproductive factors and risk of pancreatic cancer in women: a review of the literature. *Ann Epidemiol 2009; 19:103-11*
4. Ginde AA, Liu MC, Camargo CAJ. Demographic differences and trends of vitamin D insufficiency in the US population, 1988-2004. *Arch Intern Med 2009; 169:626-32*
5. Kinoshita S, Wagatsuma Y, Okada M. Geographical distribution for malignant neoplasm of the pancreas in relation to selected climatic factors in Japan. *Int J Health Geogr 2007; 6:34*
6. Giovannucci E, Liu Y, Rimm EB, Hollis BW, Fuchs CS, Stampfer MJ, Willett WC. Prospective study of predictors of vitamin D status and cancer incidence and mortality in men. *J Natl Cancer Inst 2006; 98:451-9*

7. Grant WB, Mohr SB. Ecological Studies of Ultraviolet B, Vitamin D And Cancer Since 2000. *Ann Epidemiol 2009; 19(7):446-54*
8. Parkin DM, Bray F, Ferlay J, Pisani P. Global cancer statistics, 2002. *CA Cancer J Clin 2005; 55:74-108*
9. Hammond E.C. Smoking in relation to the death rates of one million men and women. *Natl Cancer Inst Monogr 1966; 19:127-204*
10. Iodice S, Gandini S, Maisonneuve P, Lowenfels AB. Tobacco and the risk of pancreatic cancer: a review and meta-analysis. *Langenbecks Arch Surg 2008; 393:535-45*
11. Boffetta P, Hecht S, Gray N, Gupta P, Straif K. Smokeless tobacco and cancer. *Lancet Oncol 2008; 9:667-75*
12. Rohrmann S et al. Ethanol intake and the risk of pancreatic cancer in the European Prospective Investigation into Cancer and Nutrition (EPIC). *Cancer Causes Control 2009; 20:785-94*
13. Jiao L et al. Alcohol use and risk of pancreatic cancer: the NIH-AARP Diet and Health Study. *Am J Epidemiol 2009; 169:1043-51*
14. Genkinger JM et al. Alcohol intake and pancreatic cancer risk: a pooled analysis of fourteen cohort studies. *Cancer Epidemiol Biomarkers Prev 2009; 18:765-6*
15. Reeves GK, Pirie K, Beral V, Green J, Spencer E, Bull D. Cancer incidence and mortality in relation to body mass index in the Million Women Study: cohort study. *BMJ 2007; 335:1134*
16. Fryzek JP, Schenk M, Kinnard M, Greenson JK, Garabrant DH. The association of body mass index and pancreatic cancer in residents of southeastern Michigan, 1996-1999. *Am J Epidemiol 2005; 162:222-8*
17. Patel AV, Rodriguez C, Bernstein L, Chao A, Thun MJ, Calle EE. Obesity, recreational physical activity, and risk of pancreatic cancer in a large U.S. Cohort. *Cancer Epidemiol Biomarkers Prev 2005; 14:459-66*
18. Berrington de Gonzalez A, Sweetland S, Spencer E. A meta-analysis of obesity and the risk of pancreatic cancer. *Br J Cancer 2003; 89:519-23*
19. Khasawneh J et al. Inflammation and mitochondrial fatty acid beta-oxidation link obesity to early tumor promotion. *PNAS 2009; 106:3354-9*
20. Jiao L, Flood A, Subar AF, Hollenbeck AR, Schatzkin A, Stolzenberg-Solomon R. Glycemic index, carbohydrates, glycemic load, and the risk of pancreatic cancer in a prospective cohort study. *Cancer Epidemiol Biomarkers Prev 2009; 18:1144-51*
21. Bao Y, Stolzenberg-Solomon R, Jiao L, Silverman DT, Subar AF, Park Y, Leitzmann MF, Hollenbeck A, Schatzkin A, Michaud DS. Added sugar and sugar-sweetened foods and beverages and the risk of pancreatic cancer in the National Institutes of Health-AARP Diet and Health Study. *Am J Clin Nutr 2008; 88:431-40*
22. Heinen MM, Verhage BA, Lumey L, Brants HA, Goldbohm RA, van den Brandt PA. Glycemic load, glycemic index, and pancreatic

cancer risk in the Netherlands Cohort Study. *Am J Clin Nutr 2008; 87:970-7*
23. Gnagnarella P, Gandini S, La Vecchia C, Maisonneuve P. Glycemic index, glycemic load, and cancer risk: a meta-analysis. *Am J Clin Nutr 2009; 87:1793-801*
24. Nothlings U, Murphy SP, Wilkens LR, Henderson BE, Kolonel LN. Flavonols and pancreatic cancer risk: the multiethnic cohort study. *Am J Epidemiol 2007; 166:924-31*
25. Nöthlings U, Murphy SP, Wilkens LR, Boeing H, Schulze MB, Bueno-de-Mesquita HB, Michaud DS, Roddam A, Rohrmann S, Tjønneland A, Clavel-Chapelon F, Trichopoulou A, Sieri S, Rodriguez L, Ye W, Jenab M, Kolonel LN. A food pattern that is predictive of flavonol intake and risk of pancreatic cancer. *Am J Clin Nutr 2008; 88:1653-62*
26. Stolzenberg-Solomon RZ, Pietinen P, Barrett MJ, Taylor PR, Virtamo J, Albanes D. Dietary and other methyl-group availability factors and pancreatic cancer risk in a cohort of male smokers. *Am J Epidemiol 2001; 153:680-7*
27. Larsson SC, Hakansson N, Giovannucci E, Wolk A. Folate intake and pancreatic cancer incidence: a prospective study of Swedish women and men. *J Natl Cancer Inst 2006; 98:407-13*
28. Li D, Ahmed M, Li Y, Jiao L, Chou TH, Wolff RA, Lenzi R, Evans DB, Bondy ML, Pisters PW, Abbruzzese JL, Hassan MM. 5,10-Methylenetetrahydrofolate reductase polymorphisms and the risk of pancreatic cancer. *Cancer Epidemiol Biomarkers Prev 2005; 14:1470-6*
29. Skinner HG, Michaud DS, Giovannucci EL, Rimm EB, Stampfer MJ, Willett WC, Colditz GA, Fuchs CS. A prospective study of folate intake and the risk of pancreatic cancer in men and women. *Am J Epidemiol 2004; 160:248-58*
30. Giovannucci E. Vitamin D and cancer incidence in the Harvard cohorts. *Ann Epidemiol 2009; 19:84-8*
31. Gong Z, Holly EA, Bracci PM. Intake of folate, vitamins B (6), B (12) and methionine and risk of pancreatic cancer in a large population-based case-control study. *Cancer Causes Control 2009 May 5; 20:1317-25*
32. Larsson SC, Giovannucci E, Wolk A. Methionine and vitamin B6 intake and risk of pancreatic cancer: a prospective study of Swedish women and men. *Gastroenterology 2007; 132:113-8*
33. Larsson SC, Orsini N, Wolk A. Body mass index and pancreatic cancer risk: A meta-analysis of prospective studies. *Int J Cancer 2007; 120:1993-8*
34. Renehan AG, Tyson M, Egger M, Heller RF, Zwahlen M. Body-mass index and incidence of cancer: a systematic review and meta-analysis of prospective observational studies. *Lancet 2008; 371:569-78*

35. Stolzenberg-Solomon RZ, Adams K, Leitzmann M et al. Adiposity, physical activity, and pancreatic cancer in the National Institutes of Health-AARP Diet and Health Cohort. *Am J Epidemiol 2008; 167:586-97*
36. Stevens RJ, Roddam AW, Spencer EA, Pirie KL, Reeves GK, Green J, Beral V; Million Women Study Collaborators. Factors associated with incident and fatal pancreatic cancer in a cohort of middle-aged women. *Int J Cancer 2009; 124:2400-5*
37. Berrington DG, Spencer EA, Bueno-de-Mesquita HB et al. Anthropometry, physical activity, and the risk of pancreatic cancer in the European prospective investigation into cancer and nutrition. *Cancer Epidemiol Biomarkers Prev 2006; 15:879-85*
38. Calton BA, Stolzenberg-Solomon RZ, Moore SC, Schatzkin A, Schairer C, Albanes D, Leitzmann MF. A prospective study of physical activity and the risk of pancreatic cancer among women (United States). *BMC Cancer 2008; 8:63*
39. Luo J, Iwasaki M, Inoue M, Sasazuki S, Otani T, Ye W, Tsugane S; JPHC Study Group. Body mass index, physical activity and the risk of pancreatic cancer in relation to smoking status and history of diabetes: a large-scale population-based cohort study in Japan--the JPHC study. *Cancer Causes Control 2007; 18:603-12*
40. Hassan MM, Bondy ML, Wolff RA, Abbruzzese JL, Vauthey JN, Pisters PW, Evans DB, Khan R, Chou TH, Lenzi R, Jiao L, Li D. Risk factors for pancreatic cancer: case-control study. *Am J Gastroenterol 2007; 102:2696-707*
41. Huxley R, Ansary-Moghaddam A, Berrington DG, Barzi F, Woodward M. Type-II diabetes and pancreatic cancer: a meta-analysis of 36 studies. *Br J Cancer 2005; 92:2076-83*
42. Chari ST, Leibson CL, Rabe KG, Timmons LJ, Ransom J, de Andrade M, Petersen GM. Pancreatic cancer-associated diabetes mellitus: prevalence and temporal association with diagnosis of cancer. *Gastroenterology 2008; 134:95-101*
43. Li D, Yeung SC, Hassan MM, Konopleva M, Abbruzzese JL. Antidiabetic Therapies Affect Risk of Pancreatic Cancer. *Gastroenterology 2009 Apr 16; 137(2):482:488*
44. Malka D et al. Risk of pancreatic adenocarcinoma in chronic pancreatitis. *Gut 2002; 51:849-52*
45. Hart AR, Kennedy H, Harvey I. Pancreatic cancer: a review of the evidence on causation. *Clin Gastroenterol Hepatol 2008; 6:275-82*
46. Talamini G, Falconi M, Bassi C, Sartori N, Salvia R, Caldiron E, Frulloni L, Di Francesco V, Vaona B, Bovo P, Vantini I, Pederzoli P, Cavallini G. Incidence of cancer in the course of chronic pancreatitis. *Am J Gastroenterol 1999; 94:1253-60*

47. Lowenfels AB, Maisonneuve P, Di Magno EP, Elitsur Y, Gates LK Jr, Perrault J, Whitcomb DC. Hereditary pancreatitis and the risk of pancreatic cancer. International Hereditary Pancreatitis Study Group. *J Natl Cancer Inst 1997; 89:442-6*
48. Howes N, Lerch MM, Greenhalf W, Stocken DD, Ellis I, Simon P, Truninger K, Ammann R, Cavallini G, Charnley RM, Uomo G, Delhaye M, Spicak J, Drumm B, Jansen J, Mountford R, Whitcomb DC, Neoptolemos JP, European Registry of Hereditary Pancreatitis and Pancreatic Cancer (EUROPAC). Clinical and genetic characteristics of hereditary pancreatitis in Europe. *Clin Gastroenterol Hepatol 2004; 2:252-61*
49. Rebours V, Boutron-Ruault MC, Schnee M, Férec C, Maire F, Hammel P, Ruszniewski P, Lévy P. Risk of pancreatic adenocarcinoma in patients with hereditary pancreatitis: a national exhaustive series. *Am J Gastroenterol 2008; 103:111-9*
50. Anderson LN, Cotterchio M, Gallinger S. Lifestyle, dietary, and medical history factors associated with pancreatic cancer risk in Ontario, Canada. *Cancer Causes Control 2009; 20:825-34*
51. Gandini S, Lowenfels AB, Jaffee EM, Armstrong TD, Maisonneuve P. Allergies and the risk of pancreatic cancer: a meta-analysis with review of epidemiology and biological mechanisms. *Cancer Epidemiol Biomarkers Prev 2005; 14:1908-16*
52. Olson SH, Orlow I, Simon J, Tommasi D, Roy P, Bayuga S, Ludwig E, Zauber AG, Kurtz RC. Allergies, variants in IL-4 and IL-4R alpha genes, and risk of pancreatic cancer. *Cancer Detect Prev 2007; 31:345-51*
53. Turner MC, Chen Y, Krewski D, Ghadirian P. An overview of the association between allergy and cancer. *Int J Cancer 2006; 118:3124-32*
54. Sherman PW, Holland E, Sherman JS. Allergies: their role in cancer prevention. *Q Rev Biol 2008; 83:339-62*
55. Meyer MS, Joshipura K, Giovannucci E, Michaud DS. A review of the relationship between tooth loss, periodontal disease, and cancer. *Cancer Causes Control 2008; 19:895-907*
56. Wolpin BM, Chan AT, Hartge P, Chanock SJ, Kraft P, Hunter DJ, Giovannucci EL, Fuchs CS. ABO blood group and the risk of pancreatic cancer. *J Natl Cancer Inst 2009; 101:424-31*
57. El-Serag HB, Engels EA, Landgren O, Chiao E, Henderson L, Amaratunge HC, Giordano TP. Risk of hepatobiliary and pancreatic cancers after hepatitis C virus infection: A population-based study of U.S. veterans. *Hepatology 2009; 49:116-23*
58. Hassan MM, Li D, El-Deeb AS, Wolff RA, Bondy ML, Davila M, Abbruzzese JL. Association between hepatitis B virus and pancreatic cancer. *J Clin Oncol 2008; 26:4557-62*
59. Raderer M, Wrba F, Kornek G et al. Association between Helicobacter pylori infection and pancreatic cancer. *Oncology 1998; 55:16-9*

60. Stolzenberg-Solomon RZ, Blaser MJ, Limburg PJ et al. Helicobacter pylori seropositivity as a risk factor for pancreatic cancer. *J Natl Cancer Inst 2001; 93:937-41*
61. Lindkvist B, Johansen D, Borgstrom A, Manjer J. A prospective study of Helicobacter pylori in relation to the risk for pancreatic cancer. *BMC Cancer 2008; 8:321*
62. Anderson KE, Johnson TW, Lazovich D, Folsom AR. Association between nonsteroidal anti-inflammatory drug use and the incidence of pancreatic cancer. *J Natl Cancer Inst 2002; 94:1168-71*
63. Capurso G, Schünemann HJ, Terrenato I, Moretti A, Koch M, Muti P, Capurso L, Delle Fave G. Meta-analysis: the use of non-steroidal anti-inflammatory drugs and pancreatic cancer risk for different exposure categories. *Aliment Pharmacol Ther 2007; 26:1089-99*
64. Coogan PF, Rosenberg L, Palmer JR, Strom BL, Zauber AG, Stolley PD, Shapiro S. Nonsteroidal anti-inflammatory drugs and risk of digestive cancers at sites other than the large bowel. *Cancer Epidemiol Biomarkers Prev 2000; 9:119-23*
65. Jacobs EJ, Connell CJ, Rodriguez C, Patel AV, Calle EE, Thun MJ. Aspirin use and pancreatic cancer mortality in a large United States cohort. *J Natl Cancer Inst 2004; 96:524-8*
66. Larsson SC, Giovannucci E, Bergkvist L, Wolk A. Aspirin and nonsteroidal anti-inflammatory drug use and risk of pancreatic cancer: a meta-analysis. *Cancer Epidemiol Biomarkers Prev 2006; 15:2561-4*
67. Menezes RJ, Huber KR, Mahoney MC, Moysich KB. Regular use of aspirin and pancreatic cancer risk. *BMC Public Health 2002; 2:18*
68. Schernhammer ES, Kang JH, Chan AT, Michaud DS, Skinner HG, Giovannucci E, Colditz GA, Fuchs CS. A prospective study of aspirin use and the risk of pancreatic cancer in women. *J Natl Cancer Inst 2004; 96:22-8*
69. Sumi S, Beauchamp RD, Townsend CMJ et al. Inhibition of pancreatic adenocarcinoma cell growth by lovastatin. *Gastroenterology 1992; 103:982-9*
70. Bonovas S, Filioussi K, Sitaras NM. Statins are not associated with a reduced risk of pancreatic cancer at the population level, when taken at low doses for managing hypercholesterolemia: evidence from a meta-analysis of 12 studies. *Am J Gastroenterol 2008; 103:2646-51*
71. Landi S. Genetic predisposition and environmental risk factors to pancreatic cancer: A review of the literature. *Mutat Res 2009; 681:299-307*
72. Raimondi S, Maisonneuve P, Lohr JM, Lowenfels AB. Early onset pancreatic cancer: evidence of a major role for smoking and genetic factors. *Cancer Epidemiol Biomarkers Prev 2007;16:1894-7*

2.0 ANATOMIA PATOLOGICA

2.1 Carcinoma duttale
2.2 Precursori del carcinoma invasivo
2.3 Carcinoma a cellule acinose
2.4 Pancreatoblastoma
2.5 Neoplasie sierose cistiche
2.6 Tumore solido-pseudopapillare
2.7 Campionamento del pezzo operatorio e stadiazione

Le neoplasie pancreatiche si distinguono in base alle loro caratteristiche morfologiche, fenotipiche e molecolari.
Queste proprietà riflettono la tendenza alla differenziazione nella direzione di una o più delle tre linee di differenziazione, riscontrabili nel pancreas normale: duttale, acinare ed endocrina (1). Le neoplasie pancreatiche endocrine sono state trattate in maniera approfondita nel volume ad esse dedicate: NET-GEP 2009, reperibile nel sito *www.alleanzacontroilcancro.it*.
La differenziazione di linea è l'elemento cruciale che determina sia le caratteristiche biologiche sia il comportamento clinico di una determinata neoplasia pancreatica (2). Esiste tuttavia una notevole discrepanza tra la prevalenza del carcinoma duttale (90%) e del carcinoma acinare (1%) e la percentuale di cellule acinari (80%) e duttali (5-10%) presenti nel pancreas normale (3). Tale discrepanza trova oggi spiegazione con l'ipotesi di una derivazione comune da cellule staminali, che si localizzerebbero nel comparto "duttale" (4-7).
Nella classificazione dell'Organizzazione Mondiale della Sanità (Tabella 1), le neoplasie del pancreas sono distinte in tre gruppi a comportamento biologico differente: benigno, ad incerto potenziale di malignità ed a comportamento maligno (8).

Tabella 1 Classificazione istologica dei tumori del pancreas esocrino (WHO)

Epithelial tumours			
Benign			
Serous cystadenoma	8441/0[1]	Serous cystadenocarcinoma	8441/3
Mucinous cystadenoma	8470/0	Mucinous cystadenocarcinoma	8470/3
Intraductal papillary-mucinous adenoma	8453/0	– non-invasive	8470/2
Mature teratoma	9080/0	– invasive	8470/3
		Intraductal papillary-mucinous carcinoma	8453/3
Borderline (uncertain malignant potential)		– non-invasive	8453/2
Mucinous cystic neoplasm with moderate dysplasia	8470/1	– invasive (papillary-mucinous carcinoma)	8453/3
Intraductal papillary-mucinous neoplasm with moderate dysplasia	8453/1	Acinar cell carcinoma	8550/3
Solid-pseudopapillary neoplasm	8452/1	Acinar cell cystadenocarcinoma	8551/3
		Mixed acinar-endocrine carcinoma	8154/3
Malignant		Pancreatoblastoma	8971/3
Ductal adenocarcinoma	8500/3	Solid-pseudopapillary carcinoma	8452/3
Mucinous noncystic carcinoma	8480/3	Others	
Signet ring cell carcinoma	8490/3		
Adenosquamous carcinoma	8560/3	**Non-epithelial tumours**	
Undifferentiated (anaplastic) carcinoma	8020/3		
Undifferentiated carcinoma with osteoclast-like giant cells	8035/3	**Secondary tumours**	
Mixed ductal-endocrine carcinoma	8154/3		

[1] Morphology code of the International Classification of Diseases for Oncology (ICD-0) (542) and the Systematized Nomenclature of Medicine (http://snomed.org). Behaviour is coded /0 for benign tumours, /1 for unspecified, borderline or uncertain behaviour, (/2 for in situ carcinomas) and /3 for malignant tumours.

2.1 Carcinoma duttale

Il carcinoma duttale del pancreas è stato definito il "killer silenzioso" per il suo decorso silente e per il successivo comportamento esplosivo ed altamente letale (9).
Circa il 10% dei carcinomi pancreatici si sviluppa in pazienti geneticamente predisposti (10-12) e può essere associato a diverse sindromi genetiche familiari (10-13) (vedi cap. 1, Tabella 3).
Il carcinoma della testa pancreatica, che rappresenta due terzi dei casi, presenta dimensioni medie sensibilmente inferiori (2-3 cm), rispetto ai più rari carcinomi del corpo-coda (5-7 cm). Macroscopicamente, è di solito caratterizzato da una massa solida, a margini infiltrativi, di colorito biancastro e consistenza duro-lignea. Più raramente, può presentare un aspetto disomogeneo e talora "cistico" per l'effetto di modificazioni regressive, di tipo necrotico-emorragico. Il carcinoma della testa pancreatica si associa di solito a stenosi del coledoco terminale e del dotto di Wirsung e, nelle fasi avanzate, può estendersi alla papilla di Vater ed infiltrare il duodeno. Il carcinoma del corpo e della coda tende invece ad invadere il retroperitoneo, lo stomaco, il colon, l'omento, la milza ed i surreni.

Microscopicamente, il carcinoma del pancreas è caratterizzato dalla presenza di strutture simil-duttali disperse in una ricca matrice stromale desmoplastica (1). La componente ghiandolare ricalca, in misura variabile, i caratteri dell'epitelio colonnare dei dotti pancreatici, ma non possiede caratteri distintivi rispetto all'epitelio del sistema biliare o della papilla di Vater.
Il *grading* della neoplasia, basato su criteri citoarchitettonici, prevede tre gradi (14):

G1, presenza di strutture tubulari ben differenziate;

G2, strutture tubulari moderatamente differenziate;

G3, strutture ghiandolari scarsamente differenziate.

La reazione desmoplastica conferisce alla neoplasia una consistenza lignea ed in casi particolari un aspetto definito a "cicatrice". La desmoplasia induce una considerevole riduzione del letto vascolare, che costituisce uno dei segni utili per la diagnosi differenziale radiologica tra tessuto normale e carcinoma. Carattere questo che, nella pratica clinica, è reso meno evidente dalle concomitanti modificazioni fibrose che si instaurano nel parenchima pancreatico peritumorale (pancreatite cronica ostruttiva).
I caratteri immunoistochimici più rilevanti ricalcano il fenotipo della cellula duttale, con la positività per CEA, CA19-9, DUPAN-2, per le citocheratine 7,8,18,19 e, solo raramente, per la citocheratina 20. In particolare, le cellule tumorali esprimono le apomucine MUC1 e MUC5AC (segno di transdifferenziazione gastrica) (15,16).
Più recentemente è stata riportata la positività per diversi tipi di proteine S100, per la mesotelina, l'antigene staminale prostatico, la claudina 4 e 18 (17). In particolare, la perdita della proteina DPC4 è stata correlata con una prognosi peggiore (18).
Le anomalie molecolari sono trattate in esteso nel capitolo 3; basti qui ricordare che quelle più note e caratteristiche del carcinoma duttale del pancreas (19) comprendono l'attivazione mutazionale dell'oncogene *K-ras*, prerequisito essenziale per lo sviluppo di questo carcinoma e presente già a partire dalle modificazioni iperplastiche (in cui è riscontrata nel 30% dei casi) e l'inattivazione dei geni tumorali soppressori $p16^{INK4a}$ in gran parte dei casi e di *p53* e *DPC4/SMAD4* in circa la metà dei casi.

Varianti istologiche

Sono considerate varianti istologiche quelle neoplasie che presentano una seppur minima componente di adenocarcinoma duttale classico (1). Sono essenzialmente rappresentate da:

- *carcinoma mucinoso non-cistico*, caratterizzato da una massiccia produzione di muco e da una componente papillare mucinosa intraduttale, più o meno evidente (20);
- *carcinoma adenosquamoso*, caratterizzato da aspetti misti adenocarcinomatosi, di carcinoma squamoso e con frequenti aree simil-sarcomatose e comportamento clinico estremamente aggressivo;
- *carcinoma indifferenziato*, neoplasia costituita da una popolazione neoplastica che non mostra distinta differenziazione verso strutture riconoscibili;
- *carcinoma indifferenziato a cellule giganti di tipo similosteoclastico*, caratterizzato dalla presenza di una componente epiteliale neoplastica costituita da elementi mononucleati e da una componente reattiva di cellule giganti simil-osteoclasti (21);
- *carcinoma a cellule chiare*, composto prevalentemente da cellule pleomorfe a citoplasma chiaro ricco di glicogeno, talora associato ad una componente intraduttale (22);
- *carcinoma a cellule mucosecernenti ad anello con castone*, costituito da una prevalenza di cellule mucosecernenti; la diagnosi differenziale con un carcinoma gastrico o mammario deve sempre essere considerata prima di formulare la diagnosi di primitività pancreatica;
- *carcinoma misto duttale-endocrino*, caratterizzato dalla presenza di una componente endocrina > 30%, strettamente commista alla componente ghiandolare neoplastica, positività viceversa per le mucine;
- *carcinoma "midollare"*, caratterizzato da crescita espansiva, da spiccato infiltrato infiammatorio peritumorale e da scarsa differenziazione cellulare. Altre caratteristiche identificative sono rappresentate dalla predisposizione familiare, frequenti mutazioni di *BRAF*, instabilità microsatellitare (*hMLH1* e *hMH2*), prognosi migliore e peculiare profilo di chemosensibilità (23).

La diagnosi differenziale di adenocarcinoma duttale si pone con le forme di maggior impatto clinico che sono rappresentate dalla pancreatite cronica, nelle sue varie forme (24), e dai tumori della

papilla di Vater. I tumori della papilla di Vater, che rappresentano il 5% di tutte le neoplasie gastroenteriche, ma circa il 36% delle neoplasie pancreatico-duodenali resecate, comprendono sia tumori benigni (10%) sia tumori maligni (90%). Si distinguono dai carcinomi duttali pancreatici con infiltrazione della papilla perché presentano prognosi significativamente migliore e dal punto di vista patogenetico originano in un rilevante numero di casi da una sequenza adenoma-carcinoma simile a quella riscontrata nel colon (25-30). Il riconoscimento della primitività è possibile qualora la neoplasia sia ancora limitata alle strutture anatomiche della papilla di Vater o che queste presentino modificazioni displastiche pre-invasive.

2.2 Precursori del carcinoma invasivo

Poiché il carcinoma del pancreas indipendentemente dallo stadio di malattia in cui viene scoperto è una malattia fatale, il poterlo riconoscere nella sua fase pre-invasiva è estremamente importante ed attualmente l'unico modo per poterlo curare.
Si riconoscono tre distinte lesioni non-invasive: la prima rappresenta un reperto microscopico e comprende tutta una serie di modificazioni comprese nella categoria delle neoplasie pancreatiche intraepiteliali (PanIN), mentre le altre due sono lesioni macroscopicamente e radiologicamente visibili e sono rappresentate dalle neoplasie papillari mucinose intraduttali (IPMN) e dalle neoplasie cistiche mucinose (MCN) (31).

1) *Neoplasie pancreatiche intraepiteliali (Pancreatic Intraepithelial Neoplasms, PanIN*): *neoplasie epiteliali dei dotti di piccole dimensioni, visibili solo microscopicamente, di diametro < 0.5 cm, caratterizzate da epitelio colonnare frequentemente mucosecernente, piatto o con proliferazioni micropapillari che presentano un ampio ventaglio di modificazioni morfologiche con diversi gradi di atipia citologica e di alterazioni architetturali* (32).
Le lesioni PanIN sono suddivise in:

PanIN-1A-B: costituite da epitelio colonnare piatto o micropapillare con nucleo basale ed abbondante citoplasma producente mucina, privo di evidente atipia. Precedentemente queste lesioni erano considerate modificazioni iperplastiche-metaplastiche dell'epitelio;

PanIN-2: caratterizzata da una proliferazione epiteliale piatta o micropapillare con pseudostratificazione nucleare, atipia citologica di grado moderato;

PanIN-3: caratterizzata da proliferazione frequentemente micropapillare, cribriforme, con necrosi intraluminale, atipia citologica di alto grado e con frequenti mitosi.

Attualmente, solo le lesioni tipo PanIN-3 debbono essere riportate nel referto patologico, poiché per le lesioni PanIN-1 e PanIN-2 non ci sono prove sufficientemente consolidate per considerarle lesioni che possano comportare un rischio significativo di ulteriore progressione. Infatti, lesioni tipo PanIN-1 sono presenti nel 40% dei pancreas di pazienti non portatori di carcinoma, mentre quelle di tipo PanIN-3 sono associate alla presenza di carcinoma invasivo nel 30-50% dei casi. Si ritiene quindi che lesioni di tipo PanIN-3 abbiano una significativa importanza clinica nella progressione verso il carcinoma invasivo; resta tuttavia difficile stabilirne l'esatta incidenza per l'impossibilità di identificarle clinicamente. Le prove del loro significato neoplastico risiedono nel fatto che la maggior parte delle anomalie, riscontrate nel carcinoma invasivo, sono presenti in tutte le lesioni di tipo PanIN, con una frequenza che riflette i diversi gradi di atipia: mutazioni di *K-ras*, anomalie della telomerasi ed iperespressione di p21 e mutazioni di *p53*, *DPC4* nei gradi avanzati. Sebbene queste anomalie possano essere riscontrate anche nelle IPMN, le anomalie di *p53* e *DPC4* sono meno frequenti; per converso, la positività per MUC2, tipicamente presente in una sottopopolazione di IPMN, è sempre assente nelle PanIN (33). Le lesioni tipo PanIN presentano fenotipo "gastrico-foveolare", mentre le lesioni di tipo IPMN soprattutto di tipo intestinale. In questo processo sono implicate anomalie d'espressione della famiglia dei geni *hedgehog* (hh), che comprende tre membri: Sonic (Shh), Indian (Ihh) e Desert (Dhh), che presiedono e regolano la differenziazione pancreatica dall'abbozzo endodermico della giunzione tra *foregut* e *midgut* (34).

2) *Neoplasie intraduttali papillari mucinose (Intraductal Papillary Mucinous Neoplasms, IPMN)*: *neoplasie mucinose frequentemente papillari, che si sviluppano nel dotto principale o nei dotti di secondo ordine sempre associate ad ectasia duttale macroscopicamente visibile e comunque > 1 cm* (32).

Le neoplasie IPMN sono suddivise in 3 sottotipi:

1 "centrali" o del dotto principale, con coinvolgimento del dotto di Wirsung;
2 "periferiche" o dei dotti collaterali, con coinvolgimento esclusivo dei dotti di secondo ordine;
3 "miste", con coinvolgimento di entrambi. Le IPMN di tipo centrale spesso si accompagnano a protrusione nel lume duodenale sia della papilla maggiore sia di quella minore, con secrezione di mucina (1).

Le IPMN, descritte per la prima volta nel 1980, sono state per lungo tempo misconosciute, riportate sotto vari nomi od incluse tra i tumori cistici mucinosi. Sono state tradizionalmente considerate lesioni rare, ma nell'attuale pratica clinica rappresentano il 20-30% di tutte le neoplasie pancreatiche resecate. Presentano una modesta prevalenza per il sesso maschile; l'età media, riferita alla popolazione generale, in cui si manifestano è di 65 anni (con una differenza di 5-8 anni tra le neoplasie a basso grado ed il carcinoma infiltrante). Il coinvolgimento della testa è presente nel 70-80% dei casi.

L'elemento distintivo è rappresentato dalla crescita intraduttale, con dilatazione diffusa o segmentaria del dotto principale e/o dei dotti di secondo ordine, in assenza di stenosi meccanica o tumorale. Si distinguono due varianti principali:

1) variante prevalentemente papillare, nella quale la mucosa che riveste i tratti interessati dalla neoplasia presenta vegetazioni intraluminali di tipo villoso. Tali proliferazioni, che si presentano all'ERCP (Colangiopancreatografia Endoscopica Retrograda) come difetti di riempimento ed alla TC (Tomografia Computerizzata) e RM (Risonanza Magnetica) come vegetazioni endoluminali adese alla parete, costituiscono un prezioso elemento diagnostico differenziale nei riguardi sia della pancreatite cronica sia della dilatazione secondaria del sistema duttale;

2) variante prevalentemente ectasica, in cui il dotto principale ed i dotti ectasici di secondo ordine si presentano ripieni di muco, ma con mucosa "piatta".

Microscopicamente, l'epitelio è di tipo colonnare mucosecernente, con differenziazione polimorfa. Il grado di displasia epiteliale è l'elemento che consente la sottoclassificazione in: *adenomi* (atipia di grado lieve), *borderline* (atipia di grado moderato), *carcinomi* (atipia severa). Il *carcinoma invasivo* è frequentemente di tipo "colloide" (caratterizzato da andamento clinico indolente) e solo raramente di tipo

"tubulo-ghiandolare" (caratterizzato da comportamento aggressivo di tipo intermedio quello di tipo intestinale, mentre quello di tipo bilio-pancreatico è sovrapponibile a quello del carcinoma duttale classico).

Caratteristiche immunofenotipiche e molecolari
Le papille vengono distinte in:

1 *papille di tipo intestinale* (30-40% dei casi): presentano spiccata similitudine con le strutture villose degli adenomi del colon, esprimono il marcatore intestinale CDX2 (specifico gene di programmazione cellulare di tipo intestinale, con funzione di soppressore tumorale) e MUC2 (glicoproteina di tipo intestinale prodotta esclusivamente dalle cellule intestinali tipo *goblet*, con funzione di soppressore tumorale). Le neoplasie con questi caratteri, anche se possono coinvolgere estesamente il sistema duttale e raggiungere cospicue dimensioni, vengono di solito classificate come *borderline* o CIS e, anche quando si associano a trasformazione carcinomatosa, presentano un andamento clinico indolente. Il carcinoma, infatti, è quasi sempre di tipo colloide, con espressione dello stesso fenotipo non aggressivo: negatività per MUC1 e positività per MUC2 e CDX2 (15,35);

2 *papille di tipo bilio-pancreatico* (20% dei casi): hanno architettura più complessa e ramificata, un rivestimento epiteliale sovrapponibile a quello osservato nel carcinoma pancreatico e delle vie biliari, non esprimono MUC2 e CDX2, mentre esprimono il MUC1. La maggior parte di queste neoplasie sono caratterizzate da displasia ad alto grado e frequentemente associate a carcinoma infiltrante con caratteristiche morfologiche ed immunofenotipiche sovrapponibili all'adenocarcinoma duttale classico. Le mucine MUC1, considerate marcatori di aggressività biologica, sono una famiglia di glicoproteine di membrana con un ruolo importante in molte funzioni essenziali, tra queste: mantenere l'integrità del lume ghiandolare, regolare l'interazione tra cellula-cellula, cellula-stroma e conferire immunoresistenza (36);

3 *papille di tipo gastrico* (30-40% dei casi): caratterizzate da epitelio simile alle foveole gastriche, negativo per CDX2, MUC1 e MUC2 e positivo per MUC5AC (15). Queste lesioni sono di solito piccole, coinvolgono prevalentemente i dotti periferici, presentano atipie a basso grado e non si associano generalmente a trasformazione carcinomatosa;

4 *papille di tipo oncocitico*: caratterizzate da epitelio rivestito da cellule con intenso citoplasma granulare eosinofilo, con espressione immunofenotipica prevalentemente negativa per le mucine riportate precedentemente o con espressione solo focale delle stesse (37).

Le neoplasie IPMN si distinguono molecolarmente dal carcinoma duttale per una ridotta incidenza di mutazioni di *K-ras*, *p53*, *p16* e conservazione dell'espressione di *DPC4* e per l'inattivazione in un terzo dei pazienti del gene *STK1/LKB1* (38). La progressione da lesioni a basso grado fino a giungere al carcinoma infiltrante è da considerarsi non certamente in senso lineare come per la sequenza adenoma-carcinoma classica del colon. Considerando, infatti, l'eterogeneità sia morfologica sia immunofenotipica il processo di trasformazione neoplastica deve passare attraverso specifici programmi di transdifferenziazione intestinale (IPMN di tipo indolente) o pancreato-biliare (IPMN di tipo aggressivo). Anche il carcinoma associato alle IPMN è immunofenotipicamente eterogeneo anche per quanto riguarda l'espressione di *DPC4/SMAD4*, gene soppressore tumorale localizzato sul cromosoma 18q. Mentre *DPC4* è costantemente espresso nei carcinomi colloidi MUC2 e CDX2 positivi, la delezione del cromosoma 18q e la perdita di funzione del gene *DPC4* caratterizza invece in eguale proporzione (50%) sia gli adenocarcinomi classici, sia i carcinomi tubulo-ghiandolari MUC1 positivi, insorti nelle IPMN. Poiché l'espressione di *DPC4* nei carcinomi duttali correla con una prognosi migliore è possibile ipotizzare che anche la buona prognosi di queste neoplasie sia, almeno in parte, riconducibile alla mantenuta espressione di *DPC4*. Da studi di profilo di espressione genica, la variante infiltrante delle IPMN si caratterizza per la selettiva espressione di quattro geni: claudina 4, *CXCR4*, *S100A4* e mesotelina. In particolare, l'*S100A4* e la mesotelina sono presenti nel 73% delle neoplasie invasive ed in nessuna delle IPMN non invasive.

Per la variante oncocitica dell'IPMN, in considerazione dell'eccessivo accumulo di mitocondri, si ipotizza una carcinogenesi distinta e verosimilmente riconducibile a stress ossidativi. Il carcinoma invasivo non presenta anomalie dei geni soppressori tumorali *p53*, *p16* e *SMAD4/DPC4* (36).

Diagnosi differenziale

La diagnosi differenziale delle neoplasie IPMN-*centrali* si pone in prima istanza con la pancreatite cronica e con l'adenocarcinoma

duttale, mentre per le neoplasie IPMN-*periferiche* si pone principalmente con le neoplasie mucinose cistiche e le cisti da ritenzione, le pseudocisti infiammatorie e la distrofia cistica della parete duodenale.

3) *Neoplasie mucinose cistiche (Mucinous Cystic Neoplasms, MCN)*: *neoplasie con spiccatissima prevalenza nel sesso femminile, capsulate, senza rapporto con il sistema duttale, prevalentemente localizzate nella coda del pancreas e caratterizzate dalla presenza di stroma di tipo ovarico* (1,36,39).
Le MCN rappresentano circa il 30% delle neoplasie cistiche del pancreas.
Macroscopicamente, sono neoformazioni uni o multiconcamerate, rotondeggianti, dotate di pseudocapsula e prive di connessioni con il dotto principale di Wirsung o con i dotti di secondo ordine. Le dimensioni possono variare da 2 fino a 35 cm (diametro medio 12 cm). La superficie interna delle cisti appare liscia nelle forme benigne, mentre la presenza di escrescenze papillari e di aree solide contraddistingue, di solito, i cistoadenocarcinomi.
Microscopicamente, sono presenti due distinte componenti: 1) epitelio colonnare di rivestimento, muco-secernente; 2) stroma sottoepiteliale di "tipo ovarico". L'epitelio colonnare presenta spesso metaplasia di tipo foveolare gastrico, pilorico od intestinale. All'interno delle cisti si possono costituire delle vere e proprie formazioni papillari. Le neoplasie vengono suddivise in base al grado di displasia dell'epitelio in *adenomi* (atipia di grado lieve), forme *borderline* (atipia di grado moderato) ed *adenocarcinomi non-invasivi* (atipia severa). I MCN-*invasivi*, di solito, presentano caratteri analoghi a quelli dell'adenocarcinoma duttale del pancreas, anche se sono state riportate forme speciali di carcinoma adenosquamoso, carcinoma anaplastico, carcinoma a cellule simil-osteoclastiche e chorioncarcinoma. Tutte queste forme speciali possono assumere aspetto di *noduli stromali*. L'estensione dell'infiltrazione carcinomatosa rappresenta un elemento prognostico importante; focolai invasivi circoscritti nel contesto della neoplasia, senza infiltrazione della capsula tumorale, presentano buona prognosi (40).
Le MCN devono essere resecate radicalmente e quindi la loro diagnosi differenziale pre-operatoria deve prendere in considerazione formazioni cistiche di origine infiammatoria, cisti da ritenzione e la

variante macrocistica del cistoadenoma sieroso, per le quali non è prevista generalmente indicazione chirurgica.
Immunoistochimicamente, la componente epiteliale presenta positività per le citocheratine 7,8,18 e 19, EMA, CA19-9, DUPAN-2 e CEA. Parallelamente alla differenziazione morfologica possono presentare positività per le mucine di tipo gastrico M1, PGII ed intestinale CAR-5 e M3SI. Le neoplasie non invasive sono positive per le mucine MUC5AC, per DPC4 e negative per le mucine MUC1, mentre la componente carcinomatosa infiltrante è negativa per DPC4 e positiva per MUC1. Le cellule dello stroma di tipo ovarico presentano positività per la vimentina, l'actina muscolo specifica, per i recettori degli estrogeni, del progesterone e per l'alfa-inibina (36,40).
Le modificazioni molecolari (41) comprendono mutazioni del gene *K-ras*, presenti fin dalle fasi iniziali di sviluppo della neoplasia e progressivamente aumentate di pari passo con l'incremento del grado di displasia. Anomalie dei geni oncosoppressori, *p53*, *p16*, *DPC4* caratterizzano invece le fasi avanzate di malattia, con maggior espressività nei focolai carcinomatosi invasivi. Studi di *gene expression profiling* hanno consentito di documentare una sovraespressione genica in 114 geni conosciuti nella componente epiteliale neoplastica rispetto all'epitelio normale (inclusi i geni *S100P*, *PSCA*, *c-myc*, *STK6/STK15*, catepsina E e pepsinogeno C) e la sovraespressione di geni implicati nel metabolismo degli estrogeni (*STAR* e *ESR1*) nello stroma di tipo ovarico (42).

2.3 Carcinoma a cellule acinose

Il carcinoma a cellule acinose è una neoplasia rara (1% delle neoplasie del pancreas esocrino), che prevale nel sesso maschile e nell'età avanzata, anche se sono stati descritti sporadici casi infantili (43).
Sebbene siano descritte varianti cistiche, la maggior parte delle lesioni sono prevalentemente solide.
Microscopicamente, la neoplasia presenta sia aspetti solidi, sia trabecolari e simil-acinosi ed è caratterizzata da cellule con abbondante citoplasma eosinofilo, granulare, Pas-positivo e nucleo rotondeggiante con evidente nucleolo.
La presenza di atipie e necrosi consente di differenziare le varianti cistiche, classificate come cistoadenocarcinomi acinari, dalle forme cistiche benigne o cistoadenoadenomi a cellule acinose (44).

La differenziazione di tipo acinare è dimostrabile con la immunoreattività per la tripsina, mentre possono risultare negative le indagini per l'amilasi e la lipasi. Raramente può essere presente una componente cellulare neoplastica con differenziazione endocrina. Quando tale componente supera il 30%, il tumore si classifica come carcinoma misto acinoso-endocrino; le caratteristiche anatomo-cliniche tuttavia non differiscono in maniera significativa dalla forma classica (45,46).
Il carcinoma a cellule acinose presenta caratteristiche molecolari distinte rispetto sia al carcinoma duttale, assenza di mutazioni di *K-ras*, sovraespressione e mutazioni di *p53*, perdita di *DPC4* e p16, sia alle neoplasie endocrine. Le anomalie più caratteristiche sono rappresentate dalla perdita di 4q e 16q e da anomalie a carico di *APC/β*-catenina nel 25% dei casi (47).

2.4 Pancreatoblastoma

E' un tumore raro, ma rappresenta il tumore pancreatico più frequente dell'età infantile. Presenta una distribuzione bimodale, con un gruppo di età media intorno ai 3-5 anni ed uno di età media intorno ai 25-30 anni (1,48).
Macroscopicamente, la lesione si può presentare sia come una formazione ben circoscritta, frequentemente di dimensioni considerevoli (fino a 20 cm), sia a margini sfumati ed infiltrativi.
Istologicamente, le due componenti diagnosticamente rilevanti sono rappresentate dalla componente prevalentemente di tipo acinare e dai caratteristici corpuscoli squamoidi composti da cellule a nucleo chiaro ricco di biotina. Più raramente, possono essere presenti componenti epiteliali meno differenziate (tipo adenocarcinomatose), associate ad elementi mesenchimali con differenziazione condroide od ossea.
Le caratteristiche molecolari di questa neoplasia sono rappresentate dalle anomalie dei geni *APC/β*-catenina, presenti nel 67% dei casi, dalla delezione 11p, mentre sono assenti mutazioni di *K-ras*, *p53* e raramente si osserva perdita di espressività di *DPC4* (49-51).

2.5 Neoplasie sierose cistiche

Sono forme quasi esclusivamente benigne, che rappresentano l'1-2% dei tumori esocrini del pancreas ed il 30-40% di quelli cistici del pancreas. Di solito sono lesioni di grandi dimensioni, ben circoscritte,

che si riscontrano in entrambi i sessi, con prevalenza nelle donne di età compresa tra i 60 e 70 anni (1). Clinicamente possono essere sporadici oppure rappresentare una delle lesioni della sindrome di Von Hippel-Lindau (VHL) (52,53).
Si distinguono cinque varianti clinico-patologiche (1):

1 *cistoadenoma sieroso (CAS) microcistico* o forma classica: è la variante più rappresentata (60-70%), con prevalenza nella coda del pancreas. Il tumore si presenta a margini bozzuti, ma ben circoscritto e frequentemente con cicatrice centrale che, assieme alla presenza di innumerevoli piccole cisti, del diametro variabile da 1 mm a 1-2 cm, conferisce alla lesione il tipico aspetto a spugna, ben riconoscibile anche alle indagini radiologiche.

2 *CAS macrocistico o oligocistico* (circa 30% dei casi), con prevalenza nella testa del pancreas e presenza di poche, comunque in numero definito, cisti del diametro > 2 cm, che possono raggiungere anche 15-20 cm, ed assenza di cicatrice stellata centrale. La diagnosi differenziale pre-operatoria con le neoplasie mucinose cistiche non è quasi mai possibile; tale difficoltà spiega l'elevata incidenza di resezioni chirurgiche biologicamente non necessarie vista la natura relativamente indolente del CAS.

3 *CAS solido*: la conoscenza delle sue caratteristiche è tuttora scarsa per il numero limitato di casi riportati in letteratura. E' di solito una lesione di piccole dimensioni, 2-4 cm di diametro, costituita da innumerevoli piccolissime cisti che conferiscono un aspetto solido. La diagnosi differenziale pre-operatoria con una neoplasia endocrina è estremamente difficoltosa.

4 *Cistoadenocarcinoma sieroso*: presenta caratteristiche morfologiche indistinguibili dalle forme benigne o solo con minime anomalie citologiche. L'aspetto discriminante è rappresentato dalla crescita infiltrativa e dall'interessamento degli organi contigui come stomaco, fegato, milza e talora la presenza di invasioni vascolari e di metastasi linfonodali ed epatiche.

5 *Neoplasie cistiche sierose associate a sindrome di Von Hippel Lindau-VHL*: presenti nel 60-80% dei pazienti, non presentano predilezione di sesso, sono frequentemente multifocali e non raramente possono coinvolgere l'intero organo. Alle lesioni pancreatiche si associano frequentemente cisti multiple al fegato, polmone, rene, milza e epididimo.

Microscopicamente, ed a prescindere dalla presentazione macroscopica o dall'associazione con VHL, tutte le lesioni sono caratterizzate dal tipico epitelio cubico con citoplasma chiaro ricco di glicogeno (PAS-positivo, diastasi sensibile), privo di atipia e di evidente attività replicativa.

Caratteri immunofenotipici e molecolari
Sebbene le neoplasie sierose siano per molti aspetti eterogenee, oltre ad essere caratterizzate da un solo tipo cellulare, presentano un identico immunofenotipo. Le cellule presentano positività immunoistochimica per le citocheratine 7,8,18 e 19, diffusa positività per EMA e negatività per CEA, vimentina e tutti i marcatori di differenziazione endocrina ed acinare. Recentemente, è stata segnalata positività per l'enolasi neurone specifica (NSE), l'alfa inibina, il MUC6 e focale positività per MUC1 (54). Le mucine MUC2 e MUC5AC sono invece sempre negative.
Il 40% dei pazienti con lesione sporadica presenta perdita di eterozigosità al cromosoma 3p (dove è localizzato il gene *VHL*, in posizione 3p25.5), con mutazioni nel 22% dei casi e delezione del cromosoma 10q nel 50% dei casi (53). Le caratteristiche peculiari di questa neoplasia, le cellule chiare ricche di glicogeno e la ricca vascolarizzazione, potrebbero trovare una patogenesi nella cascata di eventi molecolari associati alla Von Hippel-Lindau *pathway*.
Le tappe principali sono rappresentate dall'induzione del fattore di ipossia HIF-1, con accumulo di glicogeno cellulare e l'iperespressione del VEGF (*Vascular Endothelial Growth Factor*) e conseguente neoangiogenesi (55). Le neoplasie sierose non presentano mutazioni del *K-ras* ed alterazioni dei geni soppressori tumorali *p16*, *p53*, *DPC4*.

2.6 Tumore solido-pseudopapillare

E' una neoplasia rara (1-2% dei tumori esocrini), a bassa malignità, con spiccata predilezione per le donne di giovane età. Seppure non sia stata ancora identificata l'ipotetica cellula di origine, è una delle neoplasie pancreatiche meglio caratterizzate dal punto vista molecolare (1).
Macroscopicamente é una neoformazione solida, rotondo-ovalare, di dimensioni variabili da 2 a 20 cm, ben circoscritta che può presentare,

in proporzione variabile da caso a caso, una trasformazione cistica, per effetto di fenomeni emorragici e necrotico-regressivi.
Microscopicamente, il tumore è composto da una commistione di aree solide, cistiche e pseudopapillari. Le cellule neoplastiche sono monomorfe con nuclei rotondeggianti e citoplasma granulare, con globuli ialini, PAS-positivi. Le mitosi sono virtualmente assenti e l'attività proliferativa estremamente bassa (Ki-67 < 2%).
Immunofenotipicamente, il marcatore diagnostico è rappresentato dalla positività nucleare per la β-catenina. La neoplasia presenta positività costante per la vimentina, NSE, CD56, CD10, alfa-1-antichimotripsina, a-1-antitripsina e negatività per le citocheratine (in rari casi, è possibile una focale, debole positività), cromogranina e per gli ormoni pancreatici. La positività per i recettori per il progesterone nella maggioranza delle cellule neoplastiche e la spiccata predilezione per il sesso femminile suggeriscono l'ipotesi di un possibile ruolo patogenetico di questo ormone (56,57).
L'analisi molecolare mostra mutazione del gene della β-catenina sul cromosoma 3p in più del 90% dei casi. La proteina mutata si concentra nel citoplasma e nel nucleo delle cellule neoplastiche, attivando una cascata di geni che promuovono la progressione tumorale. La mancata interazione con la concomitante aberrazione della E-caderina sulla membrana cellulare, fondamentale per la regolazione dell'interazione cellula-cellula, giustifica la scarsa coesione delle cellule neoplastiche e la trasformazione cistica (49,58). La neoplasia non presenta le classiche mutazioni di *K-ras*, né anomalie di *p53*, *DPC4* e *p16* che caratterizzano il carcinoma duttale.

2.7 Campionamento del pezzo operatorio e stadiazione

Una delle maggiori difficoltà che si incontra nel confrontare i risultati delle diverse casistiche dipende sia dai diversi sistemi di stadiazione applicati sia dalle metodiche di campionamento del pezzo operatorio. Per quanto riguarda la stadiazione, in Occidente è abitualmente utilizzata quella proposta dalla *American Joint Committee on Cancer* (*AJCC*).

Tabella 2 Classificazione AJCC (59)

Definizioni	
Tumore primitivo (T)	
TX	Tumore primitivo non definibile
T0	Tumore primitivo non evidenziabile
Tis	Carcinoma *in situ*
T1	Tumore limitato al pancreas, di dimensione massima <= 2 cm
T2	Tumore limitato al pancreas, di dimensione massima > 2 cm
T3	Tumore che si estende oltre il pancreas ma senza interessamento del tronco celiaco o dell'arteria mesenterica superiore
T4	Tumore che infiltra il tronco celiaco o l'arteria mesenterica superiore (neoplasia primitiva inoperabile)
Linfonodi Regionali (N)	
NX	I linfonodi regionali non sono valutabili
N0	Linfonodi regionali esenti da metastasi
N1	Metastasi nei linfonodi regionali
Metastasi a distanza (M)	
MX	Metastasi a distanza non accertabili
M0	Metastasi a distanza assenti
M1	Metastasi a distanza presenti

Raggruppamento in stadi			
0	Tis	N0	M0
IA	T1	N0	M0
IB	T2	N0	M0
IIA	T3	N0	M0
IIB	T1 T2 T3	N1 N1 N1	M0 M0 M0
III	T4	Qualsiasi N	M0
IV	Qualsiasi T	Qualsiasi N	M1

Per quanto riguarda il campionamento del pezzo operatorio e la valutazione dei margini di resezione, non esiste ancora un metodo univoco e standardizzato. Il mancato riconoscimento di neoplasia residua in corrispondenza dei margini di resezione chirurgica dipende in maniera diretta dalla modalità di campionamento del pezzo

operatorio e potrebbe spiegare l'alta percentuale di recidive riportata in letteratura. La precisa definizione e valutazione dei margini di resezione chirurgica rappresenta un punto cruciale per la corretta stadiazione della neoplasia. I margini di resezione comprendono:

1 trancia di resezione della via biliare principale;
2 trancia di resezione del pancreas;
3 trancia di resezione duodenale prossimale in caso di duodenocefalopancreasectomia (DCP) con conservazione del piloro;
4 margine di resezione retro-peritoneale.

La trancia di resezione chirurgica della via biliare principale e del pancreas dovrebbero essere esaminate in sede intra-operatoria su sezioni al criostato; l'eventuale positività deve, infatti, suggerire l'ampliamento del margine di exeresi. Il margine di resezione retroperitoneale, che rappresenta il vero "punto caldo" nella stadiazione patologica, viene definito come il tessuto adiposo peripancreatico localizzato posteriormente e lateralmente all'arteria mesenterica superiore e macroscopicamente identificato sul pezzo operatorio in corrispondenza di una ristretta area, a maggior asse longitudinale, in corrispondenza della quale la superficie posteriore della testa pancreatica appare cruentata chirurgicamente (60). A causa della difficoltà di identificarlo su sezioni istologiche, la sua superficie dovrebbe essere colorata con inchiostro di china prima della fissazione del pezzo operatorio in formalina e successivamente campionato in toto mediante prelievi seriati e condotti perpendicolarmente all'asse principale del margine stesso. L'infiltrazione carcinomatosa nello spazio retro-peritoneale rappresenta la sede elettiva di diffusione del carcinoma duttale.

BIBLIOGRAFIA

1. Hruban RH, Pitman MB, Davd S, Klimstra MD. Tumors of the pancreas. AFIP Atlas of Tumor Pathology. *Fourth series, fascicle 6 2007; Washington, D.C. American Registry of Pathology in collaboration with the Armed Forces Institute of Pathology*
2. Hezel AF, Kimmelman AC, Stanger BZ et al. Genetics and biology of pancreatic ductal adenocarcinoma. *Genes Dev 2006; 20:1218-49*

3. Solcia E, Capella C, Klöppel G. Tumors of the pancreas. AFIP Atlas of tumor pathology. *Washington DC, Armed Forces Instit Pathology 1997*
4. Burke ZD, Thowfeequ S, Peran M et al. Stem cells in the adult pancreas and liver. *Biochem J 2007; 404:169-78*
5. Chen B, Wang L, Hu S et al. Would pancreas duct-epithelium-derived stem/progenitor cells enhance islet allograft survival by means of islets recruitment and tolerance induction in Edmonton protocol era? *Med Hypotheses 2008; 70:661-4*
6. Lin HT, Chiou SH, Kao CL et al. Characterization of pancreatic stem cells derived from adult human pancreas ducts by fluorescence activated cell sorting. *World J Gastroenterol 2006; 12:4529-35*
7. Zhao M, Amiel SA, Christie MR et al. Evidence for the presence of stem cell-like progenitor cells in human adult pancreas. *J Endocrinol 2007; 195:407-14*
8. Klöppel G, Hruban R, Longnecker D et al. Tumours of the exocrine pancreas. *Lyon, IARC Press 2000; pp 219-51*
9. Pour P. The silent killer. *Int J Pancreatol 1991; 10:103-4*
10. Brand RE, Lynch HT. Genotype/phenotype of familial pancreatic cancer. *Endocrinol Metab Clin North Am 2006; 35:405-15, xi*
11. Lynch HT, Brand RE, Deters CA et al. Update on familial pancreatic cancer. *Curr Gastroenterol Rep 2001; 3:121-8*
12. Lynch HT, Deters CA, Lynch JF et al. Familial pancreatic carcinoma in Jews. *Fam Cancer 2004; 3:233-40*
13. Shi C, Hruban RH, Klein AP. Familial pancreatic cancer. *Arch Pathol Lab Med 2009; 133:365-74*
14. Klöppel G, Solcia E, Longnecker D et al. Histological typing of tumours of the exocrine pancreas. *Berlin, Springer-Verlag, 1996*
15. Lüttges J, Zamboni G, Longnecker D et al. The immunohistochemical mucin expression pattern distinguishes different types of intraductal papillary mucinous neoplasms of the pancreas and determines their relationship to mucinous noncystic carcinoma and ductal adenocarcinoma. *Am J Surg Pathol 2001; 25:942-8*
16. Yonezawa S, Horinouchi M, Osako M et al. Gene expression of gastric type mucin (MUC5AC) in pancreatic tumors: its relationship with the biological behavior of the tumor. *Pathol Int 1999; 49:45-54*
17. Swierczynski SL, Maitra A, Abraham SC et al. Analysis of novel tumor markers in pancreatic and biliary carcinomas using tissue microarrays. *Hum Pathol 2004; 35:357-66*
18. Tascilar M, Skinner HG, Rosty C et al. The SMAD4 protein and prognosis of pancreatic ductal adenocarcinoma. *Clin Cancer Res 2001; 7:4115-21*
19. Ranganathan P, Harsha HC, Pandey A. Molecular alterations in exocrine neoplasms of the pancreas. *Arch Pathol Lab Med 2009; 133:405-12*

20. Adsay NV, Pierson C, Sarkar F et al. Colloid (mucinous noncystic) carcinoma of the pancreas. *Am J Surg Pathol 2001; 25:26-42*
21. Westra WH, Sturm P, Drillenburg P et al. K-ras oncogene mutations in osteoclast-like giant cell tumors of the pancreas and liver: genetic evidence to support origin from the duct epithelium. *Am J Surg Pathol 1998; 22:1247-54*
22. Lüttges J, Vogel I, Menke M et al. Clear cell carcinoma of the pancreas: an adenocarcinoma with ductal phenotype. *Histopathology 1998; 32:444-8*
23. Wilentz RE, Goggins M, Redston M et al. Genetic, immunohistochemical, and clinical features of medullary carcinoma of the pancreas: A newly described and characterized entity. *Am J Pathol 2000; 156:1641-51*
24. Zamboni G, Capelli P, Scarpa A et al. Non neoplastic mimickers of pancreatic neoplasms. *Arch Pathol Lab Med 2009; 133:439-53*
25. Achille A, Biasi MO, Zamboni G et al. Cancers of the papilla of vater: mutator phenotype is associated with good prognosis. *Clin Cancer Res 1997; 3:1841-7*
26. Baumhoer D, Riener MO, Zlobec I et al. Expression of CD24, P-cadherin and S100A4 in tumors of the ampulla of Vater. *Mod Pathol 2009; 22:306-13*
27. Baumhoer D, Zlobec I, Tornillo L et al. Immunophenotyping and oncogene amplifications in tumors of the papilla of Vater. *Virchows Arch 2008; 453:579-88*
28. Ruemmele P, Dietmaier W, Terracciano L et al. Histopathologic features and microsatellite instability of cancers of the papilla of vater and their precursor lesions. *Am J Surg Pathol 2009; 33:691-704*
29. Scarpa A, Capelli P, Zamboni G et al. Neoplasia of the ampulla of Vater: Ki-ras and p53 mutations. *Am J Pathol 1993; 142:1163-72*
30. Scarpa A, Di Pace C, Talamini G et al. Cancer of the ampulla of Vater: chromosome 17p allelic loss is associated with poor prognosis. *Gut 2000; 46:842-8*
31. Hruban RH, Takaori K, Canto M et al. Clinical importance of precursor lesions in the pancreas. *J Hepatobiliary Pancreat Surg 2007; 14:255-63*
32. Hruban RH, Takaori K, Klimstra DS et al. An illustrated consensus on the classification of pancreatic intraepithelial neoplasia and intraductal papillary mucinous neoplasms. *Am J Surg Pathol 2004; 28:977-87*
33. Ottenhof NA, Milne AN, Morsink FH et al. Pancreatic intraepithelial neoplasia and pancreatic tumorigenesis: of mice and men. *Arch Pathol Lab Med 2009; 133:375-81*
34. Liu MS, Yang PY, Yeh TS. Sonic hedgehog signaling pathway in pancreatic cystic neoplasms and ductal adenocarcinoma. *Pancreas 2007; 34:340-6*
35. Adsay NV, Merati K, Basturk O et al. Pathologically and biologically distinct types of epithelium in intraductal papillary mucinous neoplasms:

delineation of an "intestinal" pathway of carcinogenesis in the pancreas. *Am J Surg Pathol 2004; 28:839-48*
36. Basturk O, Coban I, Adsay NV. Pancreatic cysts: pathologic classification, differential diagnosis, and clinical implications. *Arch Pathol Lab Med 2009; 133:423-38*
37. Adsay N, Adair C, Heffes C et al. Oncocytic papillary mucinous cystic tumor of the pancreas. *Am J Surg Pathol 1996; 20:980-94*
38. Sato N, Rosty C, Jansen M et al. STK11/LKB1 Peutz-Jeghers gene inactivation in intraductal papillary- mucinous neoplasms of the pancreas. *Am J Pathol 2001; 159:2017-22*
39. Zamboni G, Klöppel G, Hruban R et al. Mucinous cystic neoplasms of the pancreas. *Lyon, IARC Press 2000; pp 234-6*
40. Zamboni G, Scarpa A, Bogina G et al. Mucinous cystic tumors of the pancreas: clinicopathological features, prognosis, and relationship to other mucinous cystic tumors. *Am J Surg Pathol 1999; 23:410-22*
41. Singh M, Maitra A. Precursor lesions of pancreatic cancer: molecular pathology and clinical implications. *Pancreatology 2007; 7:9-19*
42. Fukushima N, Sato N, Prasad N et al. Characterization of gene expression in mucinous cystic neoplasms of the pancreas using oligonucleotide microarrays. *Oncogene 2004; 23:9042-51*
43. Klimstra D, Heffes C, Oertl J et al. Acinar cell carcinoma of the pancreas. A clinicopathologic study of 28 cases. *Am J Surg Pathol 1992; 16:815-37*
44. Zamboni G, Terris B, Scarpa A et al. Acinar cell cystadenoma of the pancreas. A New Entity? *Am J Surg Pathol 2002; 26:698-704*
45. Klimstra D, Rosai J, Heffess C. Mixed acinar-endocrine carcinomas of the pancreas. *Am J Surg Pathol 1994; 18:765-78*
46. Kloppel G. Mixed exocrine-endocrine tumors of the pancreas. *Semin Diagn Pathol 2000; 17:104-8*
47. Hruban RH, Adsay NV. Molecular classification of neoplasms of the pancreas. *Hum Pathol 2009; 40:612-23*
48. Klimstra D, Wenig B, Adair C et al. Pancreatoblastoma. A clinicopathologic study and review of the literature. *Am J Surg Pathol 1995; 19:1371-89*
49. Abraham SC, Wu TT, Klimstra DS et al. Distinctive molecular genetic alterations in sporadic and familial adenomatous polyposis-associated pancreatoblastomas: frequent alterations in the APC/beta-catenin pathway and chromosome 11p. *Am J Pathol 2001; 159:1619-27*
50. Kerr NJ, Chun YH, Yun K et al. Pancreatoblastoma is associated with chromosome 11p loss of heterozygosity and IGF2 overexpression. *Med Pediatr Oncol 2002; 39:52-4*
51. Kerr NJ, Fukuzawa R, Reeve AE et al. Beckwith-Wiedemann syndrome, pancreatoblastoma, and the wnt signaling pathway. *Am J Pathol 2002; 160:1541-2; author reply 2*

52. Mohr VH, Vortmeyer AO, Zhuang Z et al. Histopathology and molecular genetics of multiple cysts and microcystic (serous) adenomas of the pancreas in von Hippel-Lindau patients. *Am J Pathol 2000; 157:1615-21*
53. Moore PS, Zamboni G, Brighenti A et al. Molecular characterization of pancreatic serous microcystic adenomas: evidence for a tumor suppressor gene on chromosome 10q. *Am J Pathol 2001; 158:317-21*
54. Kosmahl M, Wagner J, Peters K et al. Serous cystic neoplasms of the pancreas: an immunohistochemical analysis revealing alpha-inhibin, neuron-specific enolase, and MUC6 as new markers. *Am J Surg Pathol 2004; 28:339-46*
55. Thirabanjasak D, Basturk O, Altinel D et al. Is serous cystadenoma of the pancreas a model of clear-cell-associated angiogenesis and tumorigenesis? *Pancreatology 2009; 9:182-8*
56. Zamboni G, Bonetti F, Scarpa A et al. Expression of progesterone receptors in solid-cystic tumour of the pancreas: a clinicopathological and immunohistochemical study of ten cases. *Virchows Arch A Pathol Anat Histopathol 1993; 423:425-31*
57. Zamboni G, Scarpa A, Franzin G et al. Pathology of cystic tumors of the pancreas. Facing the pancreatic dilemma. *Edited by Pederzoli P, Bassi C, Cavallini G, Falconi M. Berlin, Springer Verlag, 1994; pp 368-97*
58. Chetty R, Serra S, Salahshor S. E-cadherin in solid pseudopapillary tumors of the pancreas. *Hum Pathol 2008; 39:1407-8*
59. Greene FL, Compton CC, Fritz AG, Shah J, Winchester DP. Atlante per la stadiazione dei tumori maligni. *Springer Milano 2007; pp 155-163*
60. Lüttges J, Vogel I, Menke M et al. The retroperitoneal resection margin and vessel involvement are important factors determining survival after pancreaticoduodenectomy for ductal adenocarcinoma of the head of the pancreas. *Virchows Arch 1998; 433:237-42*

3.0 GENETICA E BIOLOGIA MOLECOLARE

Sindromi ereditarie e predisposizione genetica

Il carcinoma duttale pancreatico è una malattia sporadica, sebbene possa avere origine nel contesto di sindromi ereditarie (vedi cap. 2).

Le sindromi ereditarie associate ad un elevato rischio di sviluppo del carcinoma pancreatico (CP) sono elencate nella Tabella 3 del capitolo 1. Degno di nota il fatto che tali sindromi sono associate sia a difetti dello sviluppo e del differenziamento cellulare sia ad una ridotta funzionalità dei meccanismi di riparazione del DNA. Il primo gruppo include le sindromi FAMM (*Familial Atypical Multiple Melanoma*) e Peutz-Jeghers (1,2), mentre il secondo comprende la HNPCC (*Hereditary Non Polyposis Colorectal Cancer*, cancro ereditario colorettale non-poliposico), la *hereditary breast-ovarian cancer* (cancro ereditario mammella-ovaio) e lo *young onset pancreatic cancer* (cancro pancreatico ad insorgenza giovanile) (3-5).

La sindrome che si associa al più alto rischio di CP è la pancreatite familiare (*Familial Pancreatitis*) associata a mutazioni del gene *PRSS1* che codifica per il tripsinogeno cationico (2).

Sebbene la presenza di storia familiare di cancro del pancreas sia considerata come uno dei fattori di rischio di maggior rilevanza (6), il CP non rappresenta comunque il tipo di neoplasia che più frequentemente si associa a ciascuna di queste sindromi. Questo ovviamente rende difficile l'identificazione di soggetti da sottoporre ad analisi genetiche per neoplasia pancreatica in aggiunta a quelli caratterizzati dalla sindrome (7-9).

La conoscenza di mutazioni specifiche potrebbe essere importante anche in relazione alle scelte terapeutiche. Per esempio, il CP caratterizzato da mutazioni di *BRCA2* è più sensibile all'azione di Mitomicina C e radiazioni, mentre casi con mutazioni di geni coinvolti nei sistemi di riparazione del DNA del gruppo dell'Anemia di Fanconi presentano ipersensibilità al Melfalan e all'Oxaliplatino, ma non alla Gemcitabina (10,11).

Alcuni studi hanno inoltre esaminato l'associazione tra polimorfismi in geni coinvolti nel metabolismo dei carcinogeni e l'insorgenza del cancro del pancreas (12). Sebbene nella popolazione generale nessun polimorfismo dei geni del citocromo P450 1A1 (*CYP1A1*) e della glutatione S-transferasi *(GST)* possano essere associati direttamente al

rischio di insorgenza di CP, la combinazione di un elevato consumo di sigarette ed un polimorfismo di delezione del gene *GSTT1* sono stati associati all'aumentato rischio di carcinoma nella popolazione caucasica (13). I polimorfismi della glutatione S-transferasi M1 (*GSTM1*) e dell'acetiltransferasi (*NAT1 e NAT2*) sono stati inoltre associati ad un modesto incremento della suscettibilità a CP oltre che allo sviluppo di pancreatite (14).
Un altro gene particolarmente interessante è quello che codifica per l'UDP glucuronosiltransferasi (*UGT1A7)*, gene espresso in maniera predominante nel pancreas umano. La bassa attività di detossificazione dell'allele *UGT1A7*3* è stata identificata come nuovo fattore di rischio di malattie pancreatiche, suggerendo quindi l'esistenza di un'interazione tra la predisposizione genetica e lo stress ossidativo di origine ambientale (15). Un recente studio multicentrico ha analizzato la potenziale associazione tra più di 500.000 polimorfismi ed il rischio di sviluppo di cancro pancreatico suggerendo un'associazione tra un locus sull'area cromosomica 9q34 identificato da un polimorfismo intronico del gene del gruppo sanguigno AB0 (16).
Per quanto detto fin ora, l'esistenza di pazienti ad alto rischio suggerirebbe l'attuazione di test di *screening* genetico, ma, ad oggi, programmi di questo tipo non sono stati ancora definiti in maniera adeguata e quelli che vengono comunemente denominati "*screening* secondari" dovrebbero esser presi in considerazione solo come parte di studi di investigazione (Tabella 1).

Tabella 1

Screening Secondario
Tutti i pazienti con aumentato rischio (ereditario) di insorgenza di cancro del pancreas dovrebbero consultare un centro specialistico che offre oltre al *counseling clinico* anche la possibilità, qualora necessario, di indirizzare all'effettuazione di analisi genetiche, come ad esempio analisi di mutazioni di *BRCA2*.
Al momento non è pensabile effettuare uno *screening* primario di popolazione nei casi ad elevato rischio per cancro del pancreas.
Screening secondari nei casi ad alto rischio dovrebbero essere solo parte di programmi di ricerca.

Carcinomi sporadici

Le aberrazioni genetiche associate a CP includono anomalie nella struttura e funzione del DNA. Le lesioni anatomiche consistono in anomalie cromosomiche (numeriche e strutturali) ed in cambiamenti epigenetici coinvolti nella regolazione della trascrizione genica. Il terzo tipo di lesione anatomica a carico del DNA è rappresentata da mutazioni in singoli geni. Le alterazioni funzionali sono invece quelle identificate a livello dell'espressione genica ed interessano due tipi principali di RNA: mRNA (RNA messaggero) codificanti per proteine e piccoli RNA regolatori conosciuti anche come RNA non codificanti (microRNA, e piccoli RNA non codificanti o sncRNA) (17).

Anomalie cromosomiche

Il carcinoma pancreatico sporadico è caratterizzato dall'aneuploidia del DNA come conseguenza di un gran numero di complesse anomalie cromosomiche (18). Queste sono responsabili del cambiamento del numero di copie di un certo numero di geni, alcuni dei quali giocano un ruolo importante nello sviluppo del cancro e nella progressione di malattia.

Le delezioni cromosomiche determinano perdita di geni, mentre l'aumento del numero di copie di parti di cromosoma o di interi cromosomi (*gains*) è associato all'incremento del numero di copie di geni con conseguente sovraespressione dei loro prodotti. L'incremento di copie di geni legato alla loro riproduzione in piccoli frammenti di DNA extracromosomico (*double minutes*) è stata riportata nel cancro del pancreas (19-21). Questi geni rappresentano importanti candidati quali potenziali bersagli per terapie mirate. Nel 20-30% dei carcinomi duttali del pancreas si osserva amplificazione del fattore trascrizionale *c-Myc* sul cromosoma 8q. Altri oncogeni la cui amplificazione è stata osservata, anche se infrequentemente, comprendono *MYB* (cromosoma 6q), *AIB1/INCOA3* (cromosoma 20q) e l'*EGFR* (cromosoma 7p). Inoltre, attraverso analisi ad elevata risoluzione del numero di copie cromosomiali è stato possibile identificare un certo numero di amplificazioni ricorrenti, ad esempio ampliconi localizzati sui cromosomi 18q e 7q. Per alcuni di questi ampliconi sono in corso di valutazione geni candidati, per altri invece non si è ancora riusciti ad individuare potenziali candidati.

Alterazioni epigenetiche
Le alterazioni epigenetiche non interessano la sequenza di DNA, ma la sua struttura e conformazione come conseguenza della modificazione chimica dei suoi componenti. Tali cambiamenti consistono nella metilazione delle isole CpG del DNA e/o nell'acetilazione delle proteine istoniche associate al DNA.
Le modificazioni epigenetiche determinano l'attivazione o il silenziamento di geni coinvolti nei processi di proliferazione, sopravvivenza e differenziamento cellulare. Il cambiamento epigenetico che più frequentemente si riscontra nel CP è la metilazione a livello del promotore del gene oncosoppressore *P16/CDKN2A*. In questo caso, l'evento epigenetico determina il silenziamento del gene negli stadi precoci dello sviluppo neoplastico. Tuttavia, numerosi altri geni sembrano essere affetti da questo fenomeno (Tabella 2).

Tabella 2

Metilazione come marcatore del cancro del pancreas
Geni che presentano anomalie nel proprio stato di metilazione sono dei potenziali marcatori di neoplasia a sensibilità elevata.
Ad esempio, la determinazione nel succo pancreatico dello stato di metilazione in un pannello di geni attraverso la metodica quantitativa della q-MS-PCR (*quantitative methylation-specific* PCR) sembrerebbe in grado di predire la presenza di cancro del pancreas con una specificità del 100% quando, come criterio di inclusione, si utilizzi un livello di metilazione superiore all'1% in due o più promotori genici (22).

Mutazioni in singoli geni
Le alterazioni genetiche riscontrabili nella maggior parte dei casi e quindi caratteristiche del CP sono rappresentate dall'attivazione mutazionale dell'oncogene *K-ras* e dall'inattivazione di tre soppressori tumorali (*P16, P53, SMAD4*) generalmente mediante mutazione di un allele e la perdita del secondo allele.

Alterazioni oncogeniche
Mutazioni attivanti dell'oncogene *K-ras* si riscontrano nel 95% dei casi (23). L'attivazione della RAS *pathway* è un requisito indispensabile per lo sviluppo del carcinoma duttale del pancreas, come dimostrato da modelli murini geneticamente modificati (24). Nel 5% dei casi in cui il gene *K-ras* non è mutato, si rileva l'attivazione della *pathway* dovuta a mutazioni di *BRAF*, *EGFR* e più raramente altri, che hanno comunque lo stesso effetto (25,26).
Il *K-ras* codifica per una proteina di membrana che fa parte della famiglia delle proteine leganti il GTP ed è coinvolta nelle vie di trasduzione del segnale (*signaling pathway*) attivate da fattori di crescita. Le mutazioni in questo gene risultano in una forma costituzionalmente attiva della proteina capace di stimolare una serie di *pathway* a valle. Le modificazioni post-traduzionali di *K-ras* comprendono la farnesilazione, ad opera di una farnesil transferasi, della porzione C-terminale che è necessaria per l'ancoraggio della proteina alla membrana cellulare. Questo processo di farnesilazione è ancora considerato uno dei bersagli più interessanti a fini terapeutici (27,28), sebbene gli inibitori delle farnesil transferasi non abbiano dimostrato efficacia negli studi clinici di fase III (29). Approcci terapeutici alternativi che hanno sempre come bersaglio il *K-ras* sono costituiti da molecole di RNA *interference,* che hanno mostrato risultati promettenti sia da sole sia in combinazione con radiazioni (30,31).
Anche le *pathway* a valle di *K-ras* si offrono come potenziali bersagli terapeutici. L'attivazione costitutiva di *K-ras* può determinare, infatti, anche l'attivazione di un'altra importante *pathway* coinvolta nella regolazione della sopravvivenza e della proliferazione cellulare, la *pathway* di PI3K/Akt. L'inibizione di questa *pathway* mediante l'utilizzo di piccole molecole inibitorie o RNA-silenzianti (siRNA) determinano una riduzione della crescita cellulare sia *in vitro* sia *in vivo* (32). Sebbene *K-ras* contribuisca sicuramente all'attivazione di questa *pathway* nel cancro del pancreas, eventi genomici indipendenti possono determinarne l'attivazione, come ad esempio l'amplificazione del gene *AKT2* sul cromosoma 19q (nel 10-15% dei casi di cancro del pancreas) (33) oppure mutazioni attivanti del gene *PIK3CA,* che si osservano in alcune lesioni che precedono l'insorgenza del cancro (34).

Alterazioni in oncosoppressori
L'oncosoppressore che più frequentemente risulta inattivato nel cancro del pancreas è il gene *P16/CDKN2A,* conosciuto anche come

INK4A (35). La proteina codificata dal gene *INK4A* appartiene alla famiglia degli inibitori delle chinasi dipendenti da ciclina ed in quanto tale inibisce la progressione lungo il ciclo cellulare a livello della transizione G1-S. L'inattivazione di questo gene si osserva in circa l'80% dei casi di cancro del pancreas e si verifica come conseguenza di differenti meccanismi che comprendono la delezione omozigote, la mutazione genica con perdita contemporanea del secondo allele oppure per silenziamento genico dovuto alla metilazione del promotore. L'inattivazione del gene *P53* si verifica in circa il 60% dei casi e generalmente come conseguenza di mutazione intragenica combinata con la perdita del secondo allele (36). La proteina p53 svolge una serie di importanti funzioni all'interno della cellula, tra cui la regolazione della transizione G1-S del ciclo cellulare, il mantenimento del punto di arresto G2-M e l'induzione dell'apoptosi.
Meno frequente (50% dei casi) è invece l'inattivazione di DPC4/SMAD4 (*deleted in pancreatic carcinoma 4*) (37). In questo caso, l'inattivazione si osserva in conseguenza di delezione omozigote oppure per mutazione intragenica combinata con la perdita del secondo allele. Con rare eccezioni, l'espressione della proteina SMAD4 valutata mediante immunoistochimica è paradigmatica dello *status* del gene (38). L'inattivazione di questo gene è inoltre poco frequente in neoplasie non duttali e rarissima in malattie extrapancreatiche (39). Questo fa sì che l'analisi dell'espressione immunoistochimica della proteina sia una tecnica diagnostica molto efficace in clinica, soprattutto nel caso di metastasi sospette da un tumore pancreatico primario occulto.

Complessità genetica del cancro del pancreas
Uno studio recente basato sull'utilizzo di tecnologie di sequenziamento di nuova generazione ha suggerito che ciascun CP presenti in media 63 alterazioni genetiche (40). Tali alterazioni riguardano membri di 12 diverse vie di trasduzione del segnale (*signaling pathway*) e processi. In particolare, sei diverse *pathway* risultano alterate nel 100% dei casi a causa di mutazioni a carico di almeno uno dei suoi diversi componenti; queste *pathway* sono: KRAS-MAPK, Apoptosi, transizione G1-S, Hedgehog, TGF, Wnt/Notch (Figura 1).

Figura 1

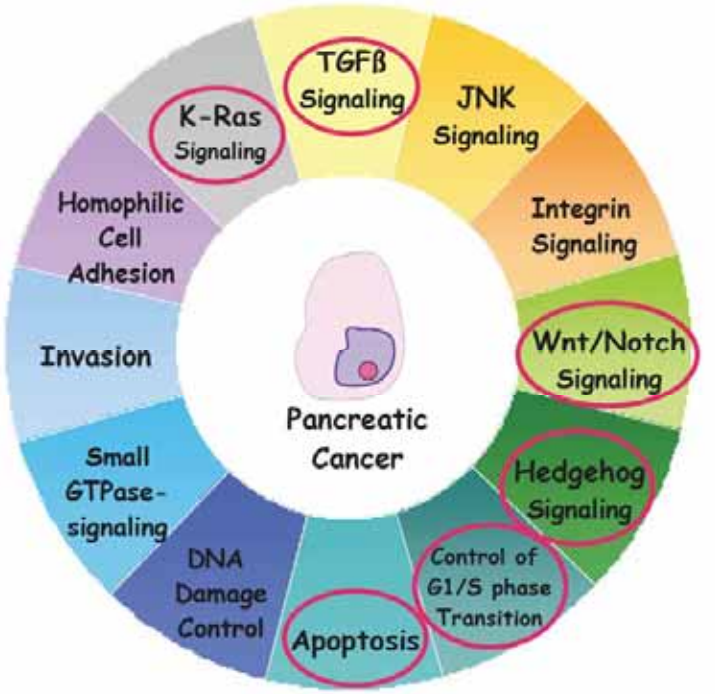

Le 12 "*signaling pathway* e processi" alterati nel CP. Ciascuna *pathway* è alterata a causa di mutazioni che coinvolgono geni codificanti per proteine coinvolte nei processi di trasduzione del segnale. Le sei *pathway* cerchiate sono alterate nel 100% dei casi (40).

Una descrizione visiva delle differenti *pathway* e processi coinvolti nel *signaling* cellulare, e le cui alterazioni possono determinare la trasformazione maligna e lo sviluppo del cancro, è rappresentata in Figura 2 (41).

Figura 2

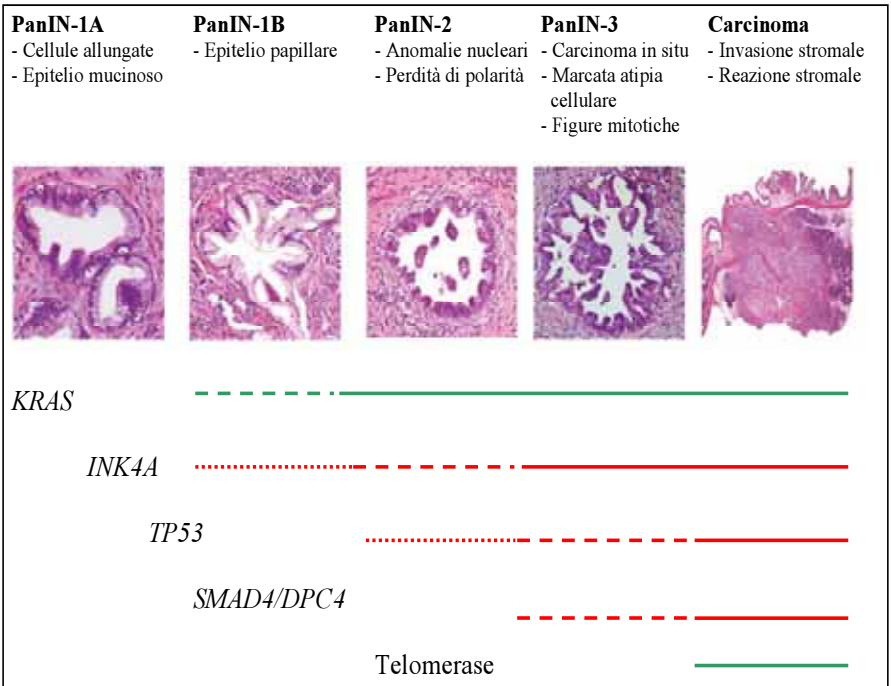

Lesioni neoplastiche intraduttali che precorrono l'insorgenza del carcinoma infiltrante ed alterazioni genetiche associate. Le lesioni pancreatiche intraduttali (*Pancreatic Intraepithelial Neoplasia,* PanIN) rappresentano stadi progressivi della crescita neoplastica, che precedono l'insorgenza dell'adenocarcinoma pancreatico. La progressione da lesioni istologiche a basso grado, a lesioni ad alto grado, fino al carcinoma infiltrante (da sinistra a destra) è associata all'accumularsi di specifiche alterazioni genetiche, che sembrano avere una precisa sequenza temporale. Lo stadio di insorgenza di queste alterazioni è rappresentato da linee, il cui spessore sta ad indicare la frequenza della lesione, mentre il colore indica il tipo di alterazione (**verde**, attivazione; **rosso**, perdita di funzione). Sulla base dell'insorgenza nell'ambito di questo modello progressivo, tali alterazioni vengono classificate come precoci (mutazioni *K-ras*), intermedie (perdita di *INK4A*) o tardive (mutazioni di *SMAD4/DPC4, TP53*). Da notare, che questo modello è specifico per le lesioni PanIN, sebbene altre lesioni pancreatiche meno frequenti possano precedere lo sviluppo del carcinoma infiltrante: i tumori intraduttali papillari mucinosi (*Intraductal Papillary Mucinous Tumors*, IPMT) ed i tumori mucinosi cistici (*Mucinous Cystic Tumors*, MCT).

Le pathways coinvolte nell'embriogenesi hanno un ruolo nello sviluppo del cancro

Le *signaling pathways* di Hedgehog e Wnt/Notch sono vie di trasduzione del segnale caratteristiche delle cellule staminali che risultano coinvolte nell'embriogenesi, nell'omeostasi dei tessuti adulti e nei processi di riparazione tissutale durante eventi di infiammazione cronica. Queste *pathways* sono attivate anche nelle cellule staminali tumorali e risultano coinvolte in quasi tutti i casi di CP (40).

La teoria relativa alle cellule staminali tumorali, infatti, presuppone l'esistenza di un sottogruppo di cellule neoplastiche, con proprietà tipiche delle cellule staminali, coinvolte nella carcinogenesi e nella resistenza alla maggior parte degli agenti chemoterapici (42).

E' stata dimostrata un'attivazione aberrante delle *pathways* di Hedgehog e Wnt/Notch nel CP. Esse danno inizio al processo neoplastico attraverso l'attivazione trascrizionale di un certo numero di molecole a valle. In maniera interessante, la presenza di un'attivazione aberrante di queste vie di trasduzione del segnale è stata descritta anche nei precursori intraduttali del carcinoma duttale pancreatico, rafforzando in tal modo l'idea di una loro precoce attivazione nel processo di carcinogenesi (43).

Infine, queste due *pathways* possono avere un ruolo molto importante nello sviluppo di nuovi agenti terapeutici per diversi tipi tumorali ed in particolare per il CP (44) (Tabella 3).

Tabella 3

Genetica Molecolare e Terapia
Ad oggi, circa 100 trattamenti su base meccanicistica sono in corso di valutazione nell'ambito di diversi studi clinici. L'analisi delle mutazioni genetiche nel cancro del pancreas ha aiutato ad identificare potenziali bersagli per nuovi approcci terapeutici. • *K-ras*. Mutazioni attivanti la proteina ne fanno il bersaglio principale per terapie (in corso di valutazione o già esaminate) che sfruttano approcci differenti (ad esempio, inibitori di farnesilazione, RNA *interference*).

segue

- Raf-MEK ERK *signaling*. Questa via di trasduzione del segnale può essere attivata da mutazioni di *K-ras* o di altri componenti a valle (ad esempio, mutazioni di *BRAF*).
- PI3K/Akt *signaling*, attivata per mutazioni di *K-ras*, per amplificazioni del gene *AKT2* o mutazioni di *PIK3CA*.
- Le *signaling pathway* coinvolte nello sviluppo, come Hedgehog and Notch, sono in corso di valutazione.
- Animali transgenici con *background* genetico simile a quello del tumore umano sono ora disponibili per analisi molecolare e studi terapeutici.

Un lavoro recente che ha sfruttato le tecnologie di sequenziamento di nuova generazione ha messo in evidenza la complessità genetica che sottende il cancro del pancreas. L'eventuale risposta ad una terapia mirata deve necessariamente tener conto di questa complessità ed un'analisi genetica delle *pathway* molecolari identificate nei singoli pazienti potrà aiutare a definire il miglior regime terapeutico.

Alterazioni genomiche funzionali

Studi di espressione genica hanno generato lunghe liste di geni codificanti per proteine e microRNA che mostrano un'espressione differenziale nel carcinoma duttale pancreatico rispetto al tessuto normale e alle pancreatiti (www.moldiagpaca.eu).

Queste molecole differenzialmente espresse sono ora pezzi di un affascinante *puzzle* della patogenesi del carcinoma duttale pancreatico, che aspetta la scoperta di chiavi di volta per essere costruito.

Diversi tipi di approcci sono stati utilizzati nel tempo non solo per individuare le molecole differenzialmente espresse tra tessuti tumorali e quelli non-neoplastici, ma anche per definire importanti differenze di espressione nelle diverse componenti del *bulk* tumorale (e cioè l'epitelio neoplastico, lo stroma peritumorale, lo stroma extratumorale e la vascolatura tumorale).

In particolare, l'analisi globale dei profili di espressione genica ha consentito l'identificazione di molecole potenzialmente rilevanti da un punto di vista diagnostico e terapeutico. Un esempio importante è rappresentato dalla mesotelina, una proteina di membrana sovraespressa negli adenocarcinomi pancreatici (45), che viene utilizzata come marcatore diagnostico (46) e che mostra una certa

potenzialità anche dal punto di vista terapeutico (47).
I microRNA (miRNAs), invece, sono una famiglia altamente conservata di molecole di RNA di piccole dimensioni (18-24 nucleotidi), che regolano la stabilità e l'efficienza di traduzione di mRNA con sequenza complementare (48). Diversi studi hanno dimostrato che i miRNAs sono coinvolti nella regolazione di diversi processi cellulari come la proliferazione e l'apoptosi e che la loro espressione è alterata nei tumori (49). Particolarmente interessante è il fatto che le sequenze codificanti per questi RNA di piccole dimensioni sono presenti soprattutto nei siti del genoma umano che sono, ad esempio, oggetto di fenomeni di amplificazione e perdita di eterozigosi.
A confermare il loro potenziale ruolo tumorigenico ci sono poi diversi studi funzionali che si sono avvalsi dell'utilizzo di modelli murini di malattia. Studi recenti poi hanno disegnato un caratteristico profilo di espressione di queste molecole nel cancro del pancreas che include la sovraespressione dei miR-21, -155, -221, e -222 (50-52). Non è chiaro al momento quale sia il significato patogenetico di queste alterazioni, ma è chiaro invece che questi miRNA possano rappresentare potenziali bersagli terapeutici soprattutto alla luce dell'odierna disponibilità di strategie di *knockdown in vivo* (*antagomirs*) (53).

Proteomica e marcatori tumorali
Il marcatore tumorale più comunemente utilizzato è il CA19-9 che ha una sensibilità del 70-90% ed una specificità del 90%. Questo marcatore risulta essere molto migliore di altri quali il CA50, il DUPAN-2 ed il CEA. CA19-9 è utilizzato in particolare nel determinare la risposta al trattamento nei casi avanzati, poiché identifica riprese precoci nei casi resecati ed è di aiuto nella stadiazione pre-operatoria (54,55). Nonostante ciò, la sensibilità di questo marcatore si riduce nel caso di tumori piccoli e resecabili. E' anche impossibile pensare di utilizzare questo marcatore per fare *screening* di cancro del pancreas, visto che i suoi livelli sierici nei pazienti asintomatici ad alto rischio e che presentano lesioni intraduttali pre-invasive sono spesso normali (56,57). E' quindi una priorità l'identificazione di altri marcatori molecolari soprattutto per la diagnosi di pazienti con neoplasia asintomatica (Tabella 4).

Tabella 4

Approcci per l'identificazione di nuovi marcatori tumorali
Analisi quantitativa mediante spettrometria di massa di proteine secrete dal tumore ("secretoma") per l'identificazione di marcatori circolanti. Esempi di proteine candidate, che sono state identificate attraverso approcci di questo tipo, sono il perlecano, il CD9 ed il recettore per la fibronectina (58).
Analisi del succo pancreatico (59,60). La ricerca di mutazioni geniche nel succo pancreatico sarebbe di estrema utilità nel caso di pazienti ad alto rischio con sospette lesioni pre-invasive al pancreas. Ad esempio le mutazioni di *K-ras* sono state identificate nel succo pancreatico molto più prontamente che nel circolo sanguigno dove è possibile identificarle nel caso di un tumore in stato avanzato ed inoperabile (61). Purtroppo, il numero di mutazioni di *K-ras* non associate a cancro è elevato e rende quindi inutilizzabile la metodica.

Nuovi marcatori quali βHCG, CA72-4, osteopontina, REG4, RCAs1 e NIC-1 sono in corso di valutazione (62-65).
Le nuove tecniche di proteomica rappresentano una possibile rivoluzione in quest'ambito poiché sono in grado di identificare dei pannelli di proteine unici associati al carcinoma duttale pancreatico, oltre a profili proteici che forniscono una firma molecolare distintiva per questo tipo di tumore (66-68).
Una cosa importante che emerge da questi studi è la considerazione dell'improbabilità di trovare un unico marcatore (ad esempio nel siero) che possa avere sensibilità e specificità tali da poter essere utilizzato per effettuare lo *screening* di pazienti asintomatici. E' per questo motivo che è sempre più preponderante l'idea di uno *screening* per carcinoma duttale pancreatico, che incorpori due o più marcatori.
Un aiuto significativo ad indirizzare i risultati di questi studi di proteomica viene dai profili di espressione genica, che potranno essere utili ad esempio alla categorizzazione dei gruppi prognostici così come è accaduto nel caso del cancro della mammella.

BIBLIOGRAFIA

1. Kluijt I, Cats A, Fockens P, Nio Y, Gouma DJ, Bruno MJ. Atypical Familial Presentation of FAMMM Syndrome With a High Incidence of Pancreatic Cancer: Case Finding of Asymptomatic Individuals by EUS Surveillance. *J Clin Gastroenterol 2009; [Epub ahead of print]*
2. Hruban RH, Klein AP, Eshleman JR, Axilbund JE, Goggins M. Familial pancreatic cancer: from genes to improved patient care. *Expert Rev Gastroenterol Hepatol 2007; 1:81-88*
3. Yamamoto H, Itoh F, Nakamura H, Fukushima H, Sasaki S, Perucho M, Imai K. Genetic and clinical features of human pancreatic ductal adenocarcinomas with widespread microsatellite instability. *Cancer Res 2001; 61:3139-3144*
4. van der Heijden MS, Yeo CJ, Hruban RH, Kern SE. Fanconi anemia gene mutations in young-onset pancreatic cancer. *Cancer Res 2003; 63:2585-2588*
5. Couch FJ, Johnson MR, Rabe K, Boardman L, McWilliams R, de Andrade M, Petersen G. Germ line Fanconi anemia complementation group C mutations and pancreatic cancer. *Cancer Res 2005; 65:383-386*
6. Klein AP, Brune KA, Petersen GM, Goggins M, Tersmette AC, Offerhaus GJ, Griffin C, Cameron JL, Yeo CJ, Kern S, Hruban RH. Prospective risk of pancreatic cancer in familial pancreatic cancer kindreds. *Cancer Res 2004; 64:2634-2638*
7. Goggins M, Schutte M, Lu J, Moskaluk CA, Weinstein CL, Petersen GM, Yeo CJ, Jackson CE, Lynch HT, Hruban RH, Kern SE. Germline BRCA2 gene mutations in patients with apparently sporadic pancreatic carcinomas. *Cancer Res 1996; 56:5360-5364*
8. Lynch HT, Fusaro RM, Lynch JF. Hereditary cancer syndrome diagnosis: molecular genetic clues and cancer control. *Future Oncol 2007; 3:169-181*
9. Kim MP, Evans DB, Vu TM, Fleming JB. The recognition and surgical management of heritable lesions of the pancreas. *Surg Oncol Clin N Am 2009; 18:99-119, ix*
10. van der Heijden MS, Brody JR, Dezentje DA, Gallmeier E, Cunningham SC, Swartz MJ, DeMarzo AM, Offerhaus GJ, Isacoff WH, Hruban RH, Kern SE. In vivo therapeutic responses contingent on Fanconi anemia/BRCA2 status of the tumor. *Clin Cancer Res 2005; 11:7508-7515*
11. Gallmeier E, Calhoun ES, Rago C, Brody JR, Cunningham SC, Hucl T, Gorospe M, Kohli M, Lengauer C, Kern SE. Targeted disruption of FANCC and FANCG in human cancer provides a preclinical model for specific therapeutic options. *Gastroenterology 2006; 130:2145-2154*
12. Vitone LJ, Greenhalf W, McFaul CD, Ghaneh P, Neoptolemos JP. The inherited genetics of pancreatic cancer and prospects for secondary

screening. *Best Pract Res Clin Gastroenterol 2006; 20:253-283*
13. Duell EJ, Holly EA, Bracci PM, Liu M, Wiencke JK, Kelsey KT. A population-based, case-control study of polymorphisms in carcinogen-metabolizing genes, smoking, and pancreatic adenocarcinoma risk. *J Natl Cancer Inst 2002; 94:297-306*
14. Bartsch H, Malaveille C, Lowenfels AB, Maisonneuve P, Hautefeuille A, Boyle P. Genetic polymorphism of N-acetyltransferases, glutathione S-transferase M1 and NAD(P)H: quinone oxidoreductase in relation to malignant and benign pancreatic disease risk. The International Pancreatic Disease Study Group. *Eur J Cancer Prev 1998; 7:215-223*
15. Ockenga J, Vogel A, Teich N, Keim V, Manns MP, Strassburg CP. UDP glucuronosyltransferase (UGT1A7) gene polymorphisms increase the risk of chronic pancreatitis and pancreatic cancer. *Gastroenterology 2003; 124:1802-1808*
16. Amundadottir L, Kraft P, Stolzenberg-Solomon RZ, Fuchs CS, Petersen GM, Arslan AA, Bueno-de-Mesquita HB, Gross M, Helzlsouer K, Jacobs EJ, Lacroix A, Zheng W, Albanes D, Bamlet W, Berg CD, Berrino F, Bingham S, Buring JE, Bracci PM, Canzian F, Clavel-Chapelon F, Clipp S, Cotterchio M, de Andrade M, Duell EJ, Fox JW JR, Gallinger S, Gaziano JM, Giovannucci EL, Goggins M, Gonzalez CA, Hallmans G, Hankinson SE, Hassan M, Holly EA, Hunter DJ, Hutchinson A, Jackson R, Jacobs KB, Jenab M, Kaaks R, Klein AP, Kooperberg C, Kurtz RC, Li D, Lynch SM, Mandelson M, McWilliams RR, Mendelsohn JB, Michaud DS, Olson SH, Overvad K, Patel AV, Peeters PH, Rajkovic A, Riboli E, Risch HA, Shu XO, Thomas G, Tobias GS, Trichopoulos D, Van Den Eeden SK, Virtamo J, Wactawski-Wende J, Wolpin BM, Yu H, Yu K, Zeleniuch-Jacquotte A, Chanock SJ, Hartge P, Hoover RN. Genome-wide association study identifies variants in the ABO locus associated with susceptibility to pancreatic cancer. *Nat Genet 2009; 41(9)986-90*
17. Maitra A, Hruban RH. Pancreatic cancer. *Ann Rev Pathol 2008; 3:157-188*
18. Harada T, Chelala C, Bhakta V, Chaplin T, Caulee K, Baril P, Young BD, Lemoine NR. Genome-wide DNA copy number analysis in pancreatic cancer using high-density single nucleotide polymorphism arrays. *Oncogene 2008; 27:1951-1960*
19. Aguirre AJ, Brennan C, Bailey G, Sinha R, Feng B, Leo C, Zhang Y, Zhang J, Gans JD, Bardeesy N, Cauwels C, Cordon-Cardo C, Redston MS, DePinho RA, Chin L. High-resolution characterization of the pancreatic adenocarcinoma genome. *Proc Natl Acad Sci USA 2004; 101:9067-9072*
20. Bashyam MD, Bair R, Kim YH, Wang P, Hernandez-Boussard T, Karikari CA, Tibshirani R, Maitra A, Pollack JR. Array-based comparative genomic hybridization identifies localized DNA amplifications and homozygous deletions in pancreatic cancer.

Neoplasia 2005; 7:556-562
21. Nowak NJ, Gaile D, Conroy JM, McQuaid D, Cowell J, Carter R, Goggins MG, Hruban RH, Maitra A. Genome-wide aberrations in pancreatic adenocarcinoma. *Cancer Genet Cytogenet 2005; 161:36-50*
22. Matsubayashi H, Canto M, Sato N, Klein A, Abe T, Yamashita K, Yeo CJ, Kalloo A, Hruban R, Goggins M. DNA methylation alterations in the pancreatic juice of patients with suspected pancreatic disease. *Cancer Res 2006; 66:1208-1217*
23. Almoguera C, Shibata D, Forrester K, Martin J, Arnheim N, Perucho M. Most human carcinomas of the exocrine pancreas contain mutant c-K-ras genes. *Cell 1988; 53:549-554*
24. Hezel AF, Kimmelman AC, Stanger BZ, Bardeesy N, Depinho RA. Genetics and biology of pancreatic ductal adenocarcinoma. *Genes Dev 2006; 20:1218-1249*
25. Calhoun ES, Jones JB, Ashfaq R, Adsay V, Baker SJ, Valentine V, Hempen PM, Hilgers W, Yeo CJ, Hruban RH, Kern SE. BRAF and FBXW7 (CDC4, FBW7, AGO, SEL10) mutations in distinct subsets of pancreatic cancer: potential therapeutic targets. *Am J Pathol 2003; 163:1255-1260*
26. Kwak EL, Jankowski J, Thayer SP, Lauwers GY, Brannigan BW, Harris PL, Okimoto RA, Haserlat SM, Driscoll DR, Ferry D, Muir B, Settleman J, Fuchs CS, Kulke MH, Ryan DP, Clark JW, Sgroi DC, Haber DA, Bell DW. Epidermal growth factor receptor kinase domain mutations in esophageal and pancreatic adenocarcinomas. *Clin Cancer Res 2006; 12:4283-4287*
27. Ko AH, Tempero MA. Systemic therapy for pancreatic cancer. *Semin Radiat Oncol 2005; 15:245-253*
28. Xiong HQ. Molecular targeting therapy for pancreatic cancer. *Cancer Chemother Pharmacol 2004; 54(suppl 1):S69-77*
29. van Cutsem E, van de Velde H, Karasek P, Oettle H, Vervenne WL, Szawlowski A, Schoffski P, Post S, Verslype C, Neumann H, Safran H, Humblet Y, Perez Ruixo J, Ma Y, Von Hoff D. Phase III trial of gemcitabine plus tipifarnib compared with gemcitabine plus placebo in advanced pancreatic cancer. *J Clin Oncol 2004; 22:1430-1438*
30. Brunner TB, Cengel KA, Hahn SM, Wu J, Fraker DL, McKenna WG, Bernhard EJ. Pancreatic cancer cell radiation survival and prenyltransferase inhibition: the role of K-Ras. *Cancer Res 2005; 65:8433-8441*
31. Fleming JB, Shen GL, Holloway SE, Davis M, Brekken RA. Molecular consequences of silencing mutant K-ras in pancreatic cancer cells: justification for K-ras-directed therapy. *Mol Cancer Res 2005; 3:413-423*
32. Altomare DA, Tanno S, De Rienzo A, Klein-Szanto AJ, Tanno S, Skele KL, Hoffman JP, Testa JR. Frequent activation of AKT2 kinase in human pancreatic carcinomas. *J Cell Biochem 2002; 87:470-476*

33. Cheng JQ, Ruggeri B, Klein WM, Sonoda G, Altomare DA, Watson DK, Testa JR. Amplification of AKT2 in human pancreatic cells and inhibition of AKT2 expression and tumorigenicity by antisense RNA. *Proc Natl Acad Sci USA 1996; 93:3636-3641*
34. Schonleben F, Qiu W, Ciau NT, Ho DJ, Li X, Allendorf JD, Remotti HE, Su GH. PIK3CA mutations in intraductal papillary mucinous neoplasm/carcinoma of the pancreas. *Clin Cancer Res 2006; 12:3851-55*
35. Schutte M, Hruban RH, Geradts J, Maynard R, Hilgers W, Rabindran SK, Moskaluk CA, Hahn SA, Schwarte-Waldhoff I, Schmiegel W, Baylin SB, Kern SE, Herman JG. Abrogation of the Rb/p16 tumor-suppressive *pathway* in virtually all pancreatic carcinomas. *Cancer Res 1997; 57:3126-3130*
36. Scarpa A, Capelli P, Mukai K, Zamboni G, Oda T, Iacono C, Hirohashi S. Pancreatic adenocarcinomas frequently show p53 gene mutations. *Am J Pathol 1993; 142:1534-1543*
37. Hahn SA, Schutte M, Hoque AT, Moskaluk CA, da Costa LT, Rozenblum E, Weinstein CL, Fischer A, Yeo CJ, Hruban RH, Kern SE. DPC4, a candidate tumor suppressor gene at human chromosome 18q21.1. *Science 1996; 271:350-353*
38. Wilentz RE, Su GH, Dai JL, Sparks AB, Argani P, Sohn TA, Yeo CJ, Kern SE, Hruban RH. Immunohistochemical labeling for dpc4 mirrors genetic status in pancreatic adenocarcinomas: a new marker of DPC4 inactivation. *Am J Pathol 2000; 156:37-43*
39. Schutte M, Hruban RH, Hedrick L, Cho KR, Nadasdy GM, Weinstein CL, Bova GS, Isaacs WB, Cairns P, Nawroz H, Sidransky D, Casero RA Jr, Meltzer PS, Hahn SA, Kern SE. DPC4 gene in various tumor types. *Cancer Res 1996; 56:2527-2530*
40. Jones S, Zhang X, Parsons DW, Lin JC, Leary RJ, Angenendt P, Mankoo P, Carter H, Kamiyama H, Jimeno A, Hong SM, Fu B, Lin MT, Calhoun ES, Kamiyama M, Walter K, Nikolskaya T, Nikolsky Y, Hartigan J, Smith DR, Hidalgo M, Leach SD, Klein AP, Jaffee EM, Goggins M, Maitra A, Iacobuzio-Donahue C, Eshleman JR, Kern SE, Hruban RH, Karchin R, Papadopoulos N, Parmigiani G, Vogelstein B, Velculescu VE, Kinzler KW. Core signaling *pathways* in human pancreatic cancers revealed by global genomic analyses. *Science 2008; 321:1801-1806*
41. Hanahan D, Weinberg RA. The hallmarks of cancer. *Cell 2000; 100:57-70*
42. Ischenko I, Seeliger H, Schaffer M, Jauch KW, Bruns CJ. Cancer stem cells: how can we target them? *Curr Med Chem 2008; 15:3171-3184*
43. Katoh Y, Katoh M. Hedgehog signaling *pathway* and gastrointestinal stem cell signaling network (review). *Int J Mol Med 2006; 18:1019-23*
44. Wang Z, Zhang Y, Banerjee S, Li Y, Sarkar FH. Notch-1 down-regulation by curcumin is associated with the inhibition of cell growth and the induction of apoptosis in pancreatic cancer cells. *Cancer 2006;*

106:2503-2513
45. Argani P, Iacobuzio-Donahue C, Ryu B, Rosty C, Goggins M, Wilentz RE, Murugesan SR, Leach SD, Jaffee E, Yeo CJ, Cameron JL, Kern SE, Hruban RH. Mesothelin is overexpressed in the vast majority of ductal adenocarcinomas of the pancreas: identification of a new pancreatic cancer marker by serial analysis of gene expression (SAGE). *Clin Cancer Res 2001; 7:3862-3868*
46. McCarthy DM, Maitra A, Argani P, Rader AE, Faigel DO, van Heek NT, Hruban RH, Wilentz RE. Novel markers of pancreatic adenocarcinoma in fine-needle aspiration: mesothelin and prostate stem cell antigen labeling increases accuracy in cytologically borderline cases. *Appl Immunohistochem Mol Morphol 2003; 11:238-243*
47. Hassan R, Bera T, Pastan I. Mesothelin: a new target for immunotherapy. *Clin Cancer Res 2004; 10:3937-3942*
48. Hwang HW, Mendell JT. MicroRNAs in cell proliferation, cell death, and tumorigenesis. *Br J Cancer 2007; 96(suppl):R40-44*
49. Croce CM, Calin GA. miRNAs, cancer, and stem cell division. *Cell 2005; 122:6-7*
50. Hampton T. MicroRNAs linked to pancreatic cancer. *Jama 2007; 297(9):937*
51. Szafranska AE, Davison TS, John J, Cannon T, Sipos B, Maghnouj A, Labourier E, Hahn SA. MicroRNA expression alterations are linked to tumorigenesis and non-neoplastic processes in pancreatic ductal adenocarcinoma. *Oncogene 2007; 26:4442-4452*
52. Volinia S, Calin GA, Liu CG, Ambs S, Cimmino A, Petrocca F, Visone R, Iorio M, Roldo C, Ferracin M, Prueitt RL, Yanaihara N, Lanza G, Scarpa A, Vecchione A, Negrini M, Harris CC, Croce CM. A microRNA expression signature of human solid tumors defines cancer gene targets. *Proc Natl Acad Sci USA 2006; 103:2257-2261*
53. Krutzfeldt J, Rajewsky N, Braich R, Rajeev KG, Tuschl T, Manoharan M, Stoffel M. Silencing of microRNAs in vivo with 'antagomirs'. *Nature 2005; 438:685-689*
54. Ziske C, Schlie C, Gorschluter M, Glasmacher A, Mey U, Strehl J, Sauerbruch T, Schmidt-Wolf IG. Prognostic value of CA 19-9 levels in patients with inoperable adenocarcinoma of the pancreas treated with gemcitabine. *Br J Cancer 2003; 89:1413-1417*
55. Ko AH, Hwang J, Venook AP, Abbruzzese JL, Bergsland EK, Tempero MA. Serum CA19-9 response as a surrogate for clinical outcome in patients receiving fixed-dose rate gemcitabine for advanced pancreatic cancer. *Br J Cancer 2005; 93:195-199*
56. Canto MI. Screening for pancreatic neoplasia in high-risk individuals: who, what, when, how? *Clin Gastroenterol Hepatol 2005; 3:S46-48*
57. Canto MI, Goggins M, Hruban RH, Petersen GM, Giardiello FM, Yeo C, Fishman EK, Brune K, Axilbund J, Griffin C, Ali S, Richman J,

Jagannath S, Kantsevoy SV, Kalloo AN. Screening for early pancreatic neoplasia in high-risk individuals: a prospective controlled study. *Clin Gastroenterol Hepatol 2006; 4:766-781; quiz 665*

58. Gronborg M, Kristiansen TZ, Iwahori A, Chang R, Reddy R, Sato N, Molina H, Jensen ON, Hruban RH, Goggins MG, Maitra A, Pandey A. Biomarker discovery from pancreatic cancer secretome using a differential proteomic approach. *Mol Cell Proteomics 2006; 5:157-171*
59. Chen R, Pan S, Cooke K, Moyes KW, Bronner MP, Goodlett DR, Aebersold R, Brentnall TA. Comparison of pancreas juice proteins from cancer versus pancreatitis using quantitative proteomic analysis. *Pancreas 2007; 34:70-79*
60. Gronborg M, Bunkenborg J, Kristiansen TZ, Jensen ON, Yeo CJ, Hruban RH, Maitra A, Goggins MG, Pandey A. Comprehensive proteomic analysis of human pancreatic juice. *J Proteome Res 2004; 3:1042-1055*
61. Yamada T, Nakamori S, Ohzato H, Oshima S, Aoki T, Higaki N, Sugimoto K, Akagi K, Fujiwara Y, Nishisho I, Sakon M, Gotoh M, Monden M. Detection of K-ras gene mutations in plasma DNA of patients with pancreatic adenocarcinoma: correlation with clinicopathological features. *Clin Cancer Res 1998; 4:1527-1532*
62. Koopmann J, Fedarko NS, Jain A, Maitra A, Iacobuzio- Donahue C, Rahman A, Hruban RH, Yeo CJ, Goggins M. Evaluation of osteopontin as biomarker for pancreatic adenocarcinoma. *Cancer Epidemiol Biomarkers Prev 2004; 13:487-491*
63. Koopmann J, Rosenzweig CN, Zhang Z, Canto MI, Brown DA, Hunter M, Yeo C, Chan DW, Breit SN, Goggins M. Serum markers in patients with resectable pancreatic adenocarcinoma: macrophage inhibitory cytokine 1 versus CA19-9. *Clin Cancer Res 2006; 12:442-446*
64. Louhimo J, Alfthan H, Stenman UH, Haglund C. Serum HCG beta and CA 72-4 are stronger prognostic factors than CEA, CA 19-9 and CA 242 in pancreatic cancer. *Oncology 2004; 66:126-31*
65. Takehara A, Eguchi H, Ohigashi H, Ishikawa O, Kasugai T, Hosokawa M, Katagiri T, Nakamura Y, Nakagawa H. Novel tumor marker REG4 detected in serum of patients with resectable pancreatic cancer and feasibility for antibody therapy targeting REG4. *Cancer Sci 2006; 97:1191-1197*
66. Honda K, Hayashida Y, Umaki T, Okusaka T, Kosuge T, Kikuchi S, Endo M, Tsuchida A, Aoki T, Itoi T, Moriyasu F, Hirohashi S, Yamada T. Possible detection of pancreatic cancer by plasma protein profiling. *Cancer Res 2005; 65:10613-10622*
67. Koomen JM, Shih LN, Coombes KR, Li D, Xiao LC, Fidler IJ, Abbruzzese JL, Kobayashi R. Plasma protein profiling for diagnosis of pancreatic cancer reveals the presence of host response proteins. *Clin Cancer Res 2005; 11:1110-1118*

68. Zhao J, Simeone DM, Heidt D, Anderson MA, Lubman DM. Comparative serum glycoproteomics using lectin selected sialic acid glycoproteins with mass spectrometric analysis: application to pancreatic cancer serum. *J Proteome Res 2006; 5:1792-1802*

4.0 QUADRO CLINICO

4.1 Principali manifestazioni cliniche (adenocarcinoma duttale)
4.2 Manifestazioni cliniche meno comuni (adenocarcinoma duttale)
4.3 Manifestazioni cliniche dei tumori esocrini meno frequenti
4.4 Quadri clinici di allarme per un tentativo di diagnosi "precoce"

I tumori del pancreas esocrino (TPE) rappresentano le forme più frequenti di neoplasia pancreatica. Nel gruppo dei TPE l'adenocarcinoma duttale, a sua volta, costituisce nettamente la forma prevalente (~ il 90%) (1). Nonostante i numerosi protocolli clinici condotti nell'arco di più di 30 anni, la prognosi globale della malattia rimane assai sconfortante e, di fatto, il tasso di incidenza annuale dei TPE corrisponde, virtualmente, a quello di mortalità (2,3). La resezione chirurgica resta al momento attuale ancora l'unica potenziale possibilità curativa, ma è noto che, purtroppo, solo circa un paziente su cinque riesce ad arrivare ad un intervento resettivo con intento radicale (1-3). Nella maggioranza dei casi la diagnosi è tardiva, in genere quando è già presente invasione loco-regionale o malattia metastatica. L'aspecificità dei sintomi e segni clinici nelle prime fasi di malattia e la mancanza di programmi di *screening* su popolazioni realmente ad alto rischio rendono ardua la diagnosi precoce nella pratica clinica. Il ritardo diagnostico è in gran parte legato al fatto che il dolore addominale e l'ittero, sintomi principali dei TPE, fanno la loro comparsa, quasi sempre, in una fase in cui il tumore è già in uno stadio avanzato.
Particolarmente, i TPE del corpo-coda ghiandolare sono oligo/pauci-sintomatici negli stadi iniziali di malattia e solo in stadi più avanzati, quando tuttavia l'intervento chirurgico ad intento radicale è praticamente impossibile, si manifesta una sindrome clinica caratterizzata prevalentemente da dolore, anoressia e calo ponderale. Solo i rari carcinomi dell'area papillare costituiscono un'eccezione a quanto sopra, poiché essi possono esercitare precocemente effetto massa e quindi ittero clinicamente manifesto.

4.1 Principali manifestazioni cliniche (adenocarcinoma duttale)

Abitualmente, i pazienti giungono all'osservazione per la comparsa di ***ittero***. Una parte di questi pazienti, se interrogati con attenzione, riferiscono sintomi vaghi per diverse settimane o mesi precedenti l'ittero. Si tratta di sintomi, quali "fastidio" addominale difficilmente localizzabile e capriccioso, sazietà precoce, anoressia, facile affaticamento e, più di rado, disgusto per caffè, fumo di sigaretta, vino (4). Sfortunatamente, quasi sempre questi sintomi del tutto aspecifici sono sottostimati sia da parte del clinico sia del paziente o attribuiti ad altri più comuni disordini gastrointestinali che, di fatto, possono coesistere. E' necessario quindi avere in mente un alto indice di sospetto verso la diagnosi di carcinoma del pancreas (CP) in pazienti con questi sintomi "indeterminati", prima dello sviluppo dell'ittero. Questo sospetto, basato essenzialmente su dati clinici, andrebbe particolarmente esercitato da quei sanitari (medici di famiglia), cui i pazienti si rivolgono in prima istanza, spesso mesi prima che si giunga all'osservazione specialistica ospedaliera (5).
L'ittero a carattere ingravescente è presente in più dell'ottanta percento dei TPE della testa ed è complicato nelle sue fasi iniziali, solo raramente, da colangite e prurito (Tabella 1). L'ittero va indagato con la massima celerità, poiché nelle fasi iniziali della sua comparsa, circa il 50% dei pazienti ha ancora una lesione pancreatica resecabile (1,3). Nei TPE del corpo-coda, esso è presente in meno del 10% dei pazienti ed è di regola espressione di malattia metastatica epatica. L'ittero si associa in genere a dolore addominale, ma vi possono essere condizioni, almeno nelle prime fasi di malattia, di ittero senza dolore con colecisti palpabile (segno di Courvoisier-Terrier). Questa presentazione "classica" fa riferimento all'assenza di dolore nei quadranti addominali alti di destra (in contrasto all'ittero con dolore da calcolosi) e all'ingrandimento della colecisti per l'ostruzione del flusso di bile. Con il progredire della stasi biliare aumenta l'incidenza sia della colangite sia, soprattutto, del prurito.
Il ***dolore addominale*** è un altro sintomo cardine dell'adenocarcinoma del pancreas ed è generato sia dalla diretta invasione sia dalla compressione del plesso celiaco e/o dall'ostruzione dei dotti pancreatici. Il dolore è, in genere, già presente da 2-3 mesi prima che il paziente ricorra alla consultazione medica. Si tratta di un dolore profondo, più frequentemente notturno, epi-mesogastrico e/o dorsale, a sbarra, esacerbato dalla posizione supina e lenito da quella seduta,

non responsivo ai comuni analgesici, progressivamente ingravescente. Non ha rapporti in genere con le evacuazioni intestinali né con l'assunzione del cibo, anche se in qualche caso può essere esacerbato dal pasto.
Il ***calo ponderale*** è presente in quasi la totalità dei pazienti al momento della diagnosi. In media, viene segnalata una perdita di 5-7 Kg di peso corporeo in 6-10 settimane, con le massime perdite nei TPE del corpo-coda ghiandolare (6). Rispetto ad altre entità tumorali, i TPE hanno la più alta incidenza di cachessia. I meccanismi patogenetici sono legati alla perdita di appetito, secondaria al dolore addominale, ad una restrizione dell'apporto alimentare per stenosi duodenale o ritardo di svuotamento gastrico e a fenomeni di maldigestione da insufficienza pancreatica esocrina. La liberazione in circolo dalla massa tumorale di una serie di citochine ad attività cachettizzante porta ad un'aumentata proteolisi e lipolisi, ad una ridotta sintesi di proteine muscolari e ad un aumento della spesa energetica a riposo (7).

Figura 1 Patogenesi della cachessia nell'adenocarcinoma del pancreas (CP)

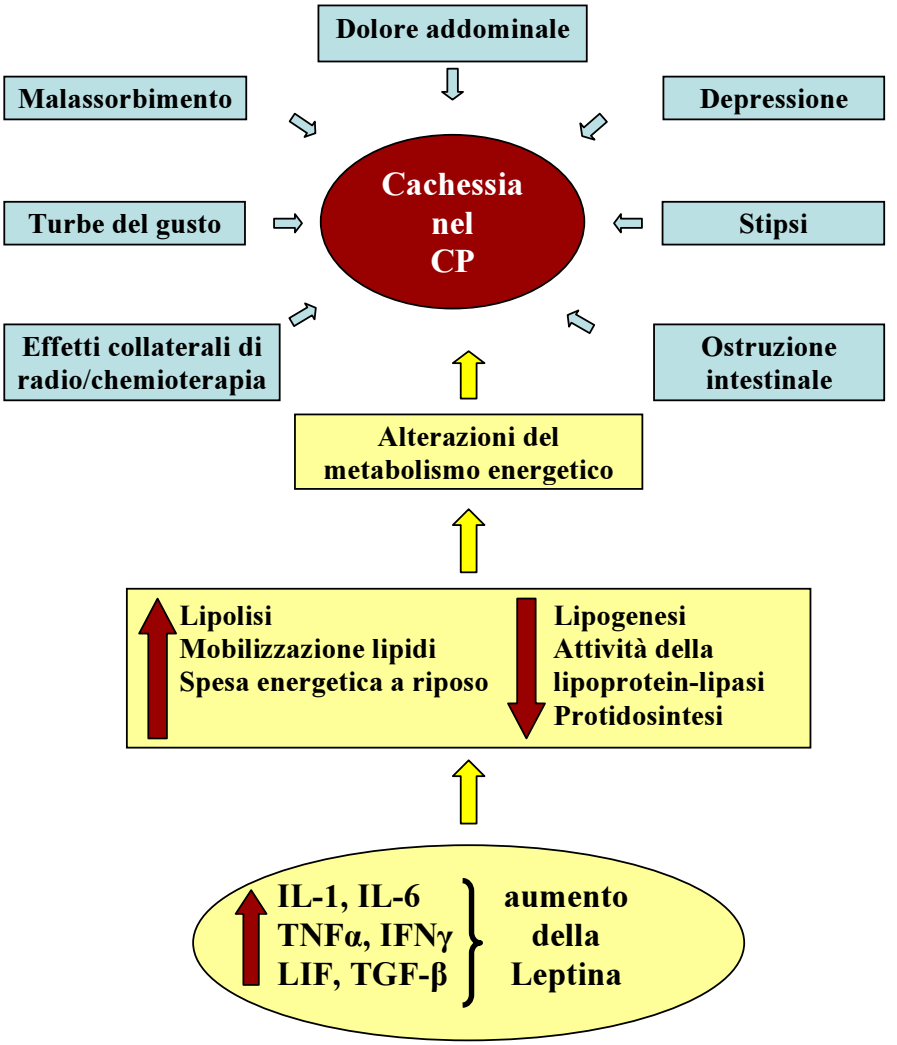

IL-1: interleuchina-1; IL-6: interleuchina-6; TNFα: tumor necrosis factor α; IFNγ: interferone γ; LIF: leukemia inhibitor factor; TGF-β: transforming growth factor-β

In circa la metà dei pazienti, al momento della diagnosi sono presenti ***nausea e/o vomito***. Questi sintomi sono più comunemente associati alla presenza di metastasi epatiche.
Sono segnalate, infine, ***turbe dell'alvo***, più frequentemente diarrea che stipsi. Meno del 5% dei pazienti può presentare una steatorrea transitoria dovuta ad occlusione maligna dei dotti pancreatici.

Tabella 1 Principali manifestazioni cliniche in pazienti nel carcinoma del pancreas con localizzazioni a carico della testa e del corpo-coda

	Testa (%)	*Corpo/Coda (%)*
Dolore	70-75	85-90
Calo ponderale	90-95	95-100
Ittero	80-85	5-7
Nausea	40-45	40-45
Anoressia	60-65	30-35
Vomito	35-40	35-40
Turbe dell'alvo	60-65	25-30

4.2 Manifestazioni cliniche meno comuni (adenocarcinoma duttale)

Complessivamente, il ***diabete*** è presente in circa il 33% dei pazienti con TPE avanzati e circa il 10% di questi può presentare un diabete insorto, o peggiorato, in stretta vicinanza temporale con la diagnosi di neoplasia. Una ***depressione maggiore del tono dell'umore*** è una delle principali manifestazioni del cancro in fase avanzata e può essere il sintomo iniziale in pochi pazienti con TPE. La depressione può essere specificamente attribuita alla malattia o può essere dovuta al contemporaneo interessamento metastatico di altri organi e apparati. Manifestazioni di ***tromboembolismo venoso*** (sindrome di Trousseau) possono essere presenti in circa il 2-4% dei pazienti anche come sintomatologia di esordio, ma non sono specifiche dei TPE in quanto possono verificarsi anche in adenocarcinomi di altri organi. Sono relativamente più frequenti nei TPE del corpo-coda.

Altri sintomi "minori" sono costituiti da ***edema periferico***, ***febbre***, ***distensione addominale***, sensazione di ***massa addominale***, episodi di ***pancreatite acuta*** a genesi indeterminata.

4.3 Manifestazioni cliniche dei tumori esocrini meno frequenti

I ***tumori cistici del pancreas*** sono le forme più comuni di TPE dopo l'adenocarcinoma duttale (circa il 10% di tutti i tumori del pancreas), suddivisi, in base alle caratteristiche anatomo-patologiche, in mucinosi e sierosi (8). Il comportamento biologico di queste forme tumorali è variabile in quanto pur essendo neoplasie benigne nelle fasi iniziali di malattia, tendono nel tempo a degenerare, con elevata frequenza quelli mucinosi, molto raramente i sierosi.
La sintomatologia clinica è altrettanto subdola ed aspecifica come quella dell'adenocarcinoma duttale e non di rado queste neoplasie vengono diagnosticate del tutto accidentalmente durante esami ecografici effettuati per i più svariati motivi (9). In fase iniziale, nella maggior parte dei casi prevalgono i sintomi dispeptici, laddove la comparsa di sintomi che possano più specificamente indirizzare verso una patologia pancreatica (dolore, calo ponderale, anoressia, ittero) è tipica delle forme già degenerate ed avanzate di malattia (10). Va ricordato tuttavia che, mentre il ritardo diagnostico nel caso di adenocarcinoma pancreatico è determinante nel condizionare una prognosi assolutamente sfavorevole, nei tumori cistico-mucinosi la finestra diagnostico-terapeutica è molto più ampia, potendosi registrare anche intervalli lunghi di tempo (anni) tra l'insorgenza della neoplasia e la sua degenerazione maligna (11).

I ***tumori intraduttali papillari mucinosi*** costituiscono un ulteriore (raro) gruppo di neoplasie, il cui comportamento biologico è simile a quello dei tumori cistico-mucinosi (12,13). Il loro quadro clinico è variabile e dipende strettamente dalla localizzazione (dotto pancreatico principale o dotti secondari) e dall'estensione della neoplasia (lesione segmentaria o totale). La sintomatologia può essere del tutto sovrapponibile a quella dei tumori cistici o dell'adenocarcinoma. L'iperproduzione di mucina può determinare ostruzione repentina del sistema duttale con episodi di pancreatite acuta oppure un'ostruzione graduale e progressiva con comparsa di una condizione di pancreatite cronica ostruttiva (14).

4.4 Quadri clinici di allarme per un tentativo di diagnosi "precoce"

Un primo quadro clinico di allarme è rappresentato dall'improvvisa comparsa di diabete in un paziente di 60-70 anni, in assenza di familiarità e di altre condizioni di frequente associate al diabete (obesità, dislipidemie, sedentarietà, ecc.). Infatti, il 60-80% dei pazienti con adenocarcinoma del pancreas sviluppa diabete nei primi due anni di malattia e raramente il diabete può rappresentare il primo segno clinico della malattia (3). La possibilità dello sviluppo di neoplasia deve poi essere presa in considerazione nei diabetici in cui inspiegabilmente si rilevi difficoltà nel controllo metabolico associata o meno a riduzione dell'appetito e calo ponderale.
Un secondo quadro clinico che deve essere preso attentamente in considerazione è la comparsa di dolore addominale di tipo pancreatico, associato ad incremento dei livelli sierici di amilasi e/o lipasi in un paziente in età avanzata, soprattutto in assenza di fattori eziologici di pancreatite acuta quali la litiasi biliare, alcolismo, dislipidemie.
Un terzo scenario clinico da sorvegliare attentamente è rappresentato dalla ricomparsa di dolore addominale in un paziente affetto da pancreatite cronica da tempo asintomatica. Di regola, la sintomatologia dolorosa caratterizza i primi anni del decorso di una pancreatite cronica e tende poi a ridursi nel tempo fino a scomparire, per cui la ricomparsa del dolore deve far balenare la possibilità della presenza di un TPE, responsabile della modificazione del quadro clinico. Fra l'altro, studi epidemiologici hanno dimostrato come la pancreatite cronica predisponga all'insorgenza dell'adenocarcinoma del pancreas con un rapporto diretto con la durata della pancreatite (4). A riprova di ciò, i pazienti affetti da pancreatite ereditaria, evenienza clinica molto rara, che sviluppano precocemente una condizione di pancreatite cronica presentano intorno alla sesta-settima decade di vita un rischio nettamente aumentato di sviluppare un TPE nei confronti della popolazione generale (15-17).
Un ultimo gruppo di soggetti da valutare con attenzione è costituito dai parenti di primo grado di pazienti affetti da TPE, che giungono all'osservazione in seguito a sintomi dispeptici od altra fenomenologia clinica aspecifica. Un recente studio italiano di ampio profilo casistico (18) ha infatti dimostrato che questi soggetti presentano un rischio relativo di sviluppare un TPE quasi triplicato rispetto alla

popolazione generale, rischio che aumenta con il crescere dell'età dei probandi.

BIBLIOGRAFIA

1 Di Magno EP, Reber HA, Tempero MA. AGA technical review on the epidemiology, diagnosis, and treatment of pancreatic ductal adenocarcinoma. *Gastroenterology 1999; 117:1464-84*

2 Li D, Xie K, Wolff R, Abbruzzese JL. Pancreatic cancer. *Lancet 2004; 363:1049-57*

3 Malafa MP. New insights and gains in pancreatic cancer. *Cancer Control 2008; 15:276-7*

4 Gullo L, Tomassetti P, Migliori M, Casadei R, Marrano D. Do early symptoms of pancreatic cancer exist that can allow an earlier diagnosis? *Pancreas 2001; 22:210-3*

5 Ko AH, Tempero MA. Personalized medicine for pancreatic cancer: a step in the right direction. *Gastroenterology 2009; 136:43-5*

6 Ellison NM, CChevlen E, Still CD, Dubagunta S. Supportive care for patients with pancreatic adenocarcinoma: symptom control and nutrition. *Hematol Oncol Clin North Am 2002; 16:105-21*

7 Uomo G, Gallucci F, Rabitti PG. Anorexia-cachexia syndrome in pancreatic cancer: recent development in research and management. *JOP J Pancreas (Online) 2006; 7:157-62*

8 Kloppel G, Solcia E, Longnecker DS, Capella C, Sobin LH (Eds): Histological typing of tumours of the esocrine pancreas. *Springer-Verlag, Berlin, 1996*

9 Zamboni G, Scarpa A, Bogina G, Iacono C, Bassi C, Talamini G, Sessa F, Capella C, Solcia E, Rickaert F, Mariuzzi GM, Kloppel G. Mucinous cystic tumors of the pancreas: clinicopathologic features, prognosis, and relationship to other mucinous cystic tumors. *Am J Surg Pathol 1999; 23:410-22*

10 Crippa S, Salvia R, Warshaw AL, Dominguez I, Bassi C, Falconi M, Thayer SP, Zamboni G, Lauwers GY, Mno-Kenudson M, Capelli P, Pederzoli P, Castillo CF. Mucinous cystic neoplasms of the pancreas is not an aggressive entity: lessons from 163 resected patients. *Ann Surg 2008; 247:571-9*

11 Ferrone CR, Correa-Gallego C, Warshaw AL, Brugge WR, Forcione DG, Thayer SP, Fernàndez-del Castillo C. Current trends in pancreatic cystic neoplasms. *Arch Surg 2009; 144:448-54*

12 Bastrurk O, Coben I, Adsay NV. Pancreatic cysts: pathologic classification, differential diagnosis, and clinical implications. *Arch Pathol Lab Med 2009; 133:423-38*
13 Alfieri S, Pericoli Ridolfini M, Bassi C, Gougiotis S, Caprino P, Pederzoli P, Sofo C, Doglietto GB. Cystic tumors of the pancreas: diagnosis, management and results. *Chir Ital 2008; 60:493-508*
14 Weitz J, Büchler MW. Branch intraductal papillary mucinous neoplasms: just the tip of the iceberg. *Gut 2008; 57:1490-1*
15 Lowenfels A, Maisonneuve P, Di Magno E, Elitsur Y, Gates LK, Perrault J Jr, Whitcomb DC and the International Hereditary Pancreatitis Study Group. Hereditary pancreatitis and the risk of pancreatic cancer. *J Natl Cancer Inst 1997; 89:442-6*
16 Howes N, Lerch MM, Greenhalf W, Stocken DD, Ellis I, Simon P, Truninger K, Amman R, Cavallini G, Charnley RM, Uomo G, Delhaye M, Spicak J, Drumm B, Jansen J, Mountford R, Whitcomb DC, Neoptolemos JP. Clinical and genetic characteristics of hereditary pancreatitis in Europe. *Clin Gastroent Hepatol 2004; 2:252-61*
17 Rebours V, Boutron-Rualt MC, Schnee M, Férec C, Maire F, Hammel P, Ruszniewski P, Lévy P. Risk of pancreatic adenocarcinoma in patients with hereditary pancreatitis: a national exhaustive series. *Am J Gastroenterol 2008; 103:111-9*
18 Del Chiaro M, Zerbi A, Falconi M, Bertacca L, Polese M, Sartori N, Boggi U, Casari G, Longoni BM, Salvia R, Caligo MA, Di Carlo V, Pederzoli P, Presciuttini S, Mosca F. Cancer risk among the relatives of patients with pancreatic ductal adenocarcinoma. *Pancreatology 2007; 7:459-69*

5.0 DIAGNOSTICA DI LABORATORIO

5.1 Diagnosi sierologica dell'adenocarcinoma pancreatico
5.2 Screening dei soggetti a rischio
5.3 Classificazione e diagnostica molecolare
5.4 Risposta immunologica alla neoplasia
5.5 Diagnosi differenziale dei tumori del pancreas

L'adenocarcinoma duttale rappresenta circa il 90-95% delle neoplasie pancreatiche e la sua incidenza è pari a circa 11 casi per 100.000 abitanti per anno in Europa (1) e si stima che negli USA si verificheranno 42.470 nuovi casi nel 2009 (2) (vedi cap. 1). I tumori benigni del pancreas rappresentano meno del 10% delle masse pancreatiche, che, quando individuate, devono essere considerate maligne fino a prova contraria. Le masse pancreatiche benigne sono schematizzate nella Tabella 1 e la loro incidenza, confrontata con quella dell'adenocarcinoma pancreatico, viene riportata nella Tabella 2.

Tabella 1 Masse pancreatiche benigne

INFIAMMATORIE
PSEUDOCISTI Raccolte liquide delimitate da tessuto di granulazione non epiteliale. Solitamente secondarie a pancreatite acuta. 75% delle masse benigne. ***PANCREATITE SCLEROSANTE LINFOPLASMOCITICA (LPSP)*** Malattia definita recentemente (detta anche pancreatite cronica autoimmune) a possibile eziologia autoimmunitaria. Linfociti e plasmacellule infiltrano e circondano il dotto pancreatico principale ed i dotti interlobulari. Aumento dei livelli sierici di IgG4.
NEOPLASTICHE
SOLIDE ***Tumori neuroendocrini (NETs)*** Neoplasie rare che originano dalle cellule neuroendocrine. Sono classificate in base al tipo cellulare di origine e al loro stato funzionale. Sporadici, familiari o parte di sindromi poliendocrine (MEN).

segue

Tumori solidi pseudopapillari (SPT)

Rari (< 1%) e più comuni fra le giovani donne. Conosciuti anche come tumori papillari cistici, tumori solidi cistici, tumori di Franz o tumori di Hamoudi.

CISTICHE

Cistoadenoma sieroso

Vere cisti delimitate da una parete epiteliale. Sono benigne e più frequenti in età avanzata con rapporto femmina/maschio di 2:1. 10-15% delle lesioni cistiche.

Tumori mucinosi cistici

Noti anche come cistoadenomi mucinosi. Più frequenti nelle donne (2:1) nella quarta-quinta decade di vita. 30% delle lesioni cistiche.

Tumori intraduttali papillari mucinosi (IPMN)

Di recente definizione (prima classificazione WHO nel 1996). Più frequenti nel genere maschile nella settima decade di vita. Sono considerate lesioni preneoplastiche: le IPMN del dotto pancreatico principale sono associate a carcinoma invasivo nel 60-92% dei casi, mentre quelle dei dotti secondari si associano a carcinoma invasivo in percentuale variabile dallo zero al 41%.

Tabella 2 Incidenza dei tumori pancreatici (3)

TUMORE	***INCIDENZA***
Tumori intraepiteliali (PanIN)	1:5
Adenocarcinoma pancreatico	1:700
Pseudocisti	1:20.000
Tumori cistici mucinosi	1:50.000
Tumori endocrini	1:100.000
Tumori intraduttali papillari mucinosi (IPMN)	1:150.000
Pancreatitie sclerosante linfoplasmocitica	1:1.600.000
Tumori solidi pseudopapillari	1:3.200.000
Cistoadenomi sierosi	1:3.500.000

La prognosi estremamente infausta del carcinoma pancreatico (CP) dipende dall'elevata capacità proliferativa ed invasiva, ma anche dal frequente ritardo diagnostico legato alla paucità della sintomatologia dei tumori in stadio iniziale ed alla mancanza di biomarcatori sensibili e specifici per questa neoplasia. Complessivamente, la sopravvivenza a 5 anni dei pazienti resecati è pari al 10-20%, ma sale al 30-60% per i tumori di diametro < 2 cm od addirittura al 70% per i tumori di diametro < 1 cm (4,5). Questi risultati sottolineano l'importanza di avere a disposizione biomarcatori per la diagnosi precoce di adenocarcinoma pancreatico, in quanto potenzialmente utili per migliorare la sopravvivenza a lungo termine dopo trattamento chirurgico associato a radiochemioterapia (6).

5.1 Diagnosi sierologica dell'adenocarcinoma pancreatico

Tra i numerosi biomarcatori sierologici studiati negli ultimi 30 anni, il CA19-9 rappresenta l'unica determinazione sierica utilizzata ed approvata per la diagnosi dell'adenocarcinoma pancreatico (7).
Il CA19-9 è un antigene glicoproteico identificato da Koprowski nel 1979 mediante l'utilizzo di anticorpi monoclonali ottenuti da topi immunizzati con la linea cellulare umana di carcinoma colorettale SW-1116 (8). L'epitopo riconosciuto dagli anticorpi anti CA19-9 è la forma sialilata dell'antigene Lewis^{a} (sialil Le^{a}) del sistema gruppo ematico di Lewis. L'espressione dell'antigene sialil Le^{a} dipende, quindi, dal fenotipo Lewis. I soggetti Lewis negativi (Le^{a-b-}), che rappresentano l'8% ed il 25% della popolazione caucasica e nera rispettivamente, non possiedono geneticamente l'enzima Lewis fucosiltransferasi e non sono quindi in grado di sintetizzare ed esprimere il CA19-9. Questo rende conto dei risultati falsamente negativi riscontrabili nei soggetti Lewis negativi. L'epitopo sialil Le^{a} funge da ligando per le selectine E e P presenti sulle cellule endoteliali e questo è uno dei meccanismi alla base del processo di extravasazione delle cellule neoplastiche e della successiva disseminazione metastatica (8). Il CA19-9, sintetizzato dalle cellule duttali pancreatiche e biliari e dagli epiteli gastrico, colico, endometriale e salivare, è normalmente presente nel sangue in quantità minime. In corso di patologia neoplastica, le alterazioni di alcuni processi che regolano la produzione ed il passaggio in circolo delle

mucine determinano un aumento dei suoi livelli sierici: diventa così marcatore di presenza e gravità del tumore.
Il CA19-9 è al momento il marcatore tumorale sierico di riferimento per il CP (7), anche se il suo utilizzo non viene raccomandato per lo *screening*, ma solo per la diagnosi e per il *follow-up* post-chirurgico, inteso a valutare la ricorrenza di malattia e la risposta alla terapia (7,9). In tutti questi ambiti, le raccomandazioni non prevedono l'uso del solo CA19-9, ma del marcatore combinato con le indagini strumentali.

CA19-9 e diagnosi

Complessivamente, la sensibilità diagnostica del CA19-9 è pari al 79% (70-90%), la specificità all'82% (68-91%), il valore predittivo positivo al 72% (41-95%) ed il valore predittivo negativo all'81% (65-98%) (10). I livelli sierici di questa sialomucina possono aumentare in caso di altre neoplasie del tratto gastroenterico, ma anche in presenza di ittero benigno (10), condizione che causa un significativo decremento della sua specificità, tenendo conto che l'ittero è uno dei sintomi principali dell'adenocarcinoma pancreatico e spesso di manifestazione di esordio della malattia. I dati sopra riportati sono riferiti al *cut-off* maggiormente utilizzato per il CA19-9, pari a 37 U/mL. Aumentando il *cut-off* aumenta la specificità: con valori di *cut-off* di 100 U/mL è stata riportata una specificità del 97%, mentre con livelli > 1.000 U/mL la specificità può arrivare anche al 100%. È importante sottolineare che le *performances* della determinazione del CA19-9 migliorano quando vengono considerati pazienti affetti da neoplasia pancreatica in stadio avanzato, mentre la sensibilità diminuisce significativamente (55%) nei tumori di diametro < 3 cm (9). La bassa sensibilità di questo marcatore nei confronti di tumori in stadio iniziale, in associazione con la bassa prevalenza dell'adenocarcinoma pancreatico, rende conto della mancata applicabilità dello stesso per lo *screening* di popolazione (11) (Figura 1).

Figura 1

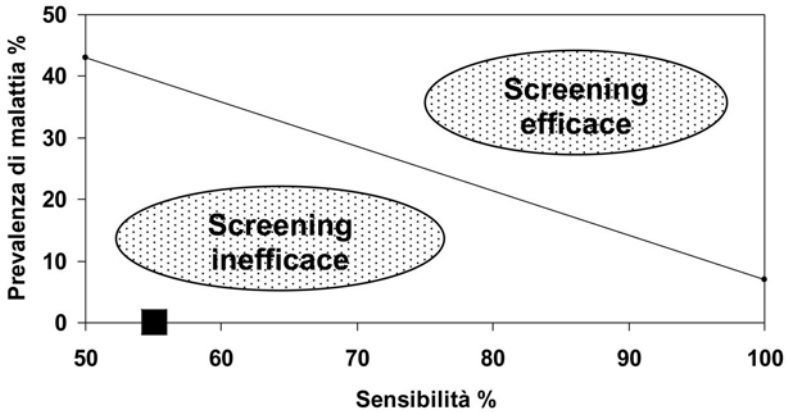

Analisi di sensibilità a due vie per il confronto fra sensibilità del CA19-9 e prevalenza del carcinoma pancreatico. A parità di sensibilità del test, lo screening diventa efficace se la prevalenza di malattia aumenta. Il quadrato riporta la sensibilità del CA19-9 per la diagnosi di tumori in stadio iniziale e la prevalenza dell'adenocarcinoma pancreatico e dimostra chiaramente l'inefficacia del test per lo screening.

CA19-9 e valutazione della resecabilità

Vi sono evidenze in letteratura che indicano i livelli sierici di CA19-9 come variabile predittiva indipendente per la determinazione della resecabilità del tumore. Elevati livelli sierici pre-operatori possono essere correlati con malattia in stadio avanzato, non resecabile. Analogamente, la persistenza di livelli elevati di CA19-9 post-intervento sono considerati indicativi di persistenza di malattia e di elevato rischio di ricorrenza. Tuttavia, non vi sono ancora dati sufficienti per utilizzare il CA19-9 da solo nella valutazione della resecabilità dell'adenocarcinoma pancreatico (7).

CA19-9, prognosi e monitoraggio post-chirurgico

Vi sono evidenze in letteratura che indicano i livelli sierici di CA19-9 come variabile predittiva indipendente per la sopravvivenza del paziente affetto da neoplasia pancreatica (12). I livelli di CA19-9 determinati al momento della diagnosi in 104 pazienti sottoposti a trattamento radioterapico si sono dimostrati indicatori prognostici significativi con un tasso medio di sopravvivenza di 8 mesi e 20 mesi

rispettivamente nei pazienti con livelli superiori o inferiori al valore medio di 680 U/mL (13). Analogamente, il CA19-9 è risultato essere parametro predittivo di sopravvivenza nei pazienti con tumore pancreatico resecabile considerando un *cut-off* di 150 U/mL (14) o 200 U/mL (15). Altrettanto significativa, in termini prognostici, risulta essere la valutazione della CA19-9 *velocity*, che indica il grado della variazione delle concentrazioni sieriche del marcatore in un determinato intervallo temporale. Già nei primi studi in cui veniva valutato questo parametro, risultava evidente che il ritorno entro i limiti di norma dei livelli sierici di CA19-9 dopo intervento si associava a sopravvivenza più lunga (stadio I: 33 vs 11.3 mesi; stadio II: 41 vs 8.6 mesi e stadio III: 28 vs 10.8 mesi) (16). Studi più recenti hanno confermato come questo indice sia una variabile in grado di predire non solo la sopravvivenza (17), ma anche la risposta al trattamento chemioterapico (18). I risultati di un recente studio randomizzato controllato dimostrano come i livelli circolanti di CA19-9 basali (*cut-off* = 59 volte il limite superiore di normalità) siano il più importante fattore indipendente in grado di predire la risposta al trattamento chemioterapico, mentre, nello stesso studio, non veniva riconfermato il ruolo prognostico della CA19-9 *velocity* (19). Non vi è peraltro consenso su quale sia il livello discriminante ottimale né su quale sia l'intervallo di tempo ottimale per effettuare le determinazioni seriate di CA19-9 post-trattamento. Riduzioni superiori al 20%, 25%, 50% o al 75% (12,19,20) rispetto al basale sono proposte da diversi autori come discriminanti per la valutazione prognostica; analogamente vengono proposte determinazioni dopo 4 (17) o 5-6 settimane (14) dal trattamento chirurgico, o dopo 4 o 8 settimane dal trattamento chemioterapico (18,20). La Tabella 3 riassume la metodologia ed i risultati dei principali studi nei quali viene valutato il significato prognostico della determinazione del CA19-9 post-trattamento e/o del grado di variazione di questo parametro riferito al valore basale pre-trattamento. Al momento attuale, possiamo considerare il calo percentuale del CA19-9 come valido *endpoint* nella valutazione della sopravvivenza, anche se sono necessari ulteriori studi clinici controllati al fine di stabilire i *cut-off* e l'intervallo di tempo che deve intercorrere fra le determinazioni successive.

Tabella 3 CA19-9 post-operatorio e CA19-9 *velocity* per la prognosi dell'adenocarcinoma pancreatico

CA19-9 post-operatorio	
Ferrone et al. (14)	Evidenza dell'utilità di questo parametro determinato dopo resezione chirurgica (6-863 giorni, mediana 39 giorni) • < 200 U/mL mediana di sopravvivenza, 2.3 anni • ≥ 200 U/mL mediana di sopravvivenza, 0.9 anni
Berger et al. (21)	Evidenza dell'utilità di questo parametro, determinato dopo resezione chirurgica, tre settimane prima dell'inizio della chemioterapia in studio clinico di fase III. • Considerati due diversi *cut-off*: 90 e 180 U/mL • Con entrambi i *cut-off*, il CA19-9 risulta il principale predittore di mortalità sia all'analisi univariata sia all'analisi multivariata.
CA19-9 velocity	
Ferrone et al. (14)	Evidenza dell'utilità di questo parametro determinato dopo resezione chirurgica (6-863 giorni, mediana 39 giorni). • Nessuna variazione o aumento rispetto al basale: sopravvivenza mediana 0.5 anni. • Diminuzione rispetto al basale: sopravvivenza mediana 1.9 anni.
Hernandez et al. (17)	Evidenza dell'utilità di questo parametro per la prognosi di pazienti resecati e sottoposti a sola terapia adiuvante. Considerata la variazione rispetto al basale dopo le prime 4 settimane dalla chirurgia e successivamente ad intervalli di 12 settimane fino alla ripresa di malattia. Espresso come grado di variazione (U/mL/4 settimane): • Mediana alla ripresa di malattia: 104 U/mL/ 4 settimane. • Mediana a 22 mesi per pazienti senza evidenza di ripresa di malattia: 1 U/mL/4 settimane.
Nakai et al. (18)	Evidenza dell'utilità di questo parametro per la prognosi di pazienti sottoposti a chemioterapia. Variazione rispetto al basale dopo uno (4 settimane, *early*) e due (8 settimane, *late*) cicli di chemioterapia. • Considerati i quartili di variazione:

segue

	1) aumento > 73.2%; 2) variazione compresa fra +73.2% e -13.8%; 3) variazione compresa fra -13.8% e -36.3%; 4) variazione < 36.3% e dimostrata la correlazione fra sopravvivenza e tempo alla progressione con il grado di decremento sia precoce (*early)* sia tardivo *(late*).
Hess et al. (19)	Mancata evidenza dell'utilità di questo parametro per la prognosi di pazienti sottoposti a chemioterapia: • riduzione rispetto al basale < 50% dopo due cicli di chemioterapia al 42° giorno: sopravvivenza mediana 8.6 mesi (6.9-11.2); • riduzione rispetto al basale ≥ 50% dopo due cicli di chemioterapia al 42° giorno: sopravvivenza mediana 10.1 mesi (9.2-12.7); • riduzione rispetto al basale < 50% al nadir dopo due cicli di chemioterapia: sopravvivenza mediana 6.7 mesi (5.5-9.8); • riduzione rispetto al basale ≥ 50% al nadir dopo due cicli di chemioterapia: sopravvivenza mediana 7.8 mesi (6.5-10.1).
Ko et al. (20)	Evidenza dell'utilità di questo parametro misurato ogni 3-4 settimane durante chemioterapia per tumore in stadio avanzato. Considerata la variazione massima rilevabile: • nessuna variazione o aumento: sopravvivenza mediana 4.23 mesi; • riduzione 0-25%: sopravvivenza mediana 6.02 mesi; • riduzione 26-50%: sopravvivenza mediana 7.04 mesi; • riduzione 51-75%: sopravvivenza mediana 7.55 mesi; • riduzione > 75%: sopravvivenza mediana 12 mesi.

5.2 Screening dei soggetti a rischio

I fattori di rischio per l'adenocarcinoma pancreatico sono demografici, ambientali e genetici. Il più importante fattore demografico di rischio è l'età: più dell'80% degli adenocarcinomi colpiscono soggetti di età compresa fra 60 ed 80 anni. Altri deboli fattori di rischio demografico sono il sesso maschile e l'etnia, avendo gli ebrei ed i soggetti di colore un rischio di sviluppare questa neoplasia circa doppio rispetto ai soggetti di razza caucasica. Il fumo di sigaretta è l'unico fattore

ambientale sicuramente correlato con il rischio di adenocarcinoma pancreatico (22). Il fattore di rischio maggiore è rappresentato dalla predisposizione genetica (vedi cap. 3).
Lo *screening* dei soggetti a rischio avrebbe lo scopo d'individuare precocemente le lesioni precancerose in modo da poter intervenire prima che vi sia lo sviluppo dell'adenocarcinoma. Lo *screening* andrebbe effettuato con metodiche strumentali. Tra queste quella più idonea, non solo per sensibilità ma anche per efficacia costo-beneficio, è l'ecoendoscopia (23,24). Si tratta tuttavia di una procedura ancora in fase di validazione da parte di Centri con esperienza su un elevato numero di pazienti.
Non vi sono attualmente biomarcatori sierici utili ed il CA19-9 non può essere impiegato in questa categoria di soggetti come supporto per la decisione clinica. Questo biomarcatore non consente, infatti, l'identificazione delle lesioni pre-neoplastiche (11,23).
La ricerca delle mutazioni di *K-ras*, la determinazione della catepsina E, lo studio della metilazione di geni come la *ciclina D2* o *p16*, nel succo pancreatico raccolto durante ERCP, sembrano di limitata utilità pratica in termini di sensibilità e specificità. In futuro, potrebbero rivelarsi utili nuovi biomarcatori, misurabili in fluidi biologici facilmente ottenibili come il siero e con elevata sensibilità nei confronti delle lesioni pre-neoplastiche. In questo contesto appaiono fondamentali gli studi di proteomica (25,26).
Prima di effettuare l'analisi genetica intesa ad identificare mutazioni germinali di *BRCA1, BRCA2, STK11/LKB1, PRS1 e p16/CDKN2A* il paziente e/o i familiari di soggetti affetti devono essere riferiti al genetista. Solo dopo la raccolta di un'accurata anamnesi familiare sarà possibile decidere quale o quali mutazioni germinali predisponenti l'adenocarcinoma pancreatico debbano essere ricercate (22,23).

Diabete mellito e rischio di adenocarcinoma pancreatico

L'approfondimento dello studio del diabete associato all'adenocarcinoma pancreatico potrebbe rappresentare un'importante opportunità per lo *screening* non solo dei soggetti a rischio, ma anche per l'identificazione del carcinoma sporadico. Il diabete mellito sia di tipo I sia di tipo II rappresenta un modesto fattore di rischio per l'adenocarcinoma pancreatico (27,28). Viceversa, l'adenocarcinoma pancreatico è causa di diabete in almeno il 70-80% dei casi (29). L'eziologia del diabete secondario all'adenocarcinoma pancreatico è stata attribuita negli anni '90 all'*islet amyloid polipeptide*, ma non

confermata in studi successivi (29). Presso il Dipartimento di Medicina di Laboratorio dell'Università degli Studi di Padova, è stato dimostrato *in vitro* che il diabete secondario ad adenocarcinoma pancreatico è dovuto a peptidi di basso peso molecolare e di recente abbiamo identificato uno di questi potenziali diabetogeni, il peptide N terminale della proteina S100A8 (30). Questo peptide, isolato da tumori umani di pazienti con diabete tumore associato, è in grado di modificare il metabolismo glucidico dei mioblasti e di interferire con la secrezione di insulina da parte delle β cellule. L'alterato metabolismo glucidico risulta essere una manifestazione precoce di CP ed è stato stimato che precede le manifestazioni clinicamente evidenti della neoplasia di circa 36 mesi (29), un intervallo di tempo sufficientemente lungo perché la diagnosi possa essere considerata precoce. Sebbene sia rilevabile nello stesso soggetto rispetto ai livelli basali un aumento della glicemia a digiuno fino a tre anni prima della diagnosi di tumore, questi aumenti rimangono confinati all'interno del limite di riferimento, 5.6 mmol/L. Diabete franco con iperglicemia a digiuno è solitamente rilevabile in un intervallo di tempo variabile da due anni prima fino al momento della diagnosi di neoplasia (29). Il fatto che il diabete associato ad adenocarcinoma pancreatico sia molto frequente e che solitamente preceda anche di anni la diagnosi di neoplasia, supporta l'ipotesi di considerare i pazienti con diabete di recente insorgenza potenziali soggetti a rischio di neoplasia pancreatica. L'identificazione del diabete di recente insorgenza dovrebbe essere effettuata mediante *screening* annuale della popolazione asintomatica soprattutto nella fascia di età maggiormente a rischio (> 50 anni). L'identificazione di diabete franco o di ridotta tolleranza glucidica consente peraltro solo di restringere, all'interno della popolazione generale, il numero dei soggetti potenzialmente a rischio di adenocarcinoma pancreatico. Sono attualmente oggetto di discussione le indagini cui dovrebbe essere sottoposto il paziente così identificato. La decisione di sottoporre tutti i pazienti con diabete di recente insorgenza ad indagini strumentali mirate ad identificare la presenza di eventuale neoplasia pancreatica sembra essere di scarsa utilità oltreché svantaggiosa in termini di costo beneficio (29). Viceversa, la disponibilità di un biomarcatore altamente sensibile e specifico potrebbe rappresentare un secondo filtro per lo *screening* dei soggetti da sottoporre ad indagini invasive. In questo contesto il CA19-9 non può essere considerato il biomarcatore discriminante: due studi prospettici che condividevano

l'obiettivo di identificare precocemente l'adenocarcinoma pancreatico basandosi sull'identificazione di soggetti con diabete di recente insorgenza ed aumento dei livelli di CA19-9, pur identificando un elevato numero di casi (6/115 e 5/36), non raggiungevano l'obiettivo principale in quanto la maggior parte dei casi identificati erano già in stadio avanzato e non resecabile (29). In uno studio recente sono stati individuati mediante tecniche di analisi proteomica biomarcatori di basso peso molecolare potenzialmente in grado di consentire la differenziazione fra soggetti affetti da diabete di tipo II e soggetti affetti da diabete secondario ad adenocarcinoma pancreatico (26). Sono necessari studi prospettici su larghe serie per confermare la validità di questi od altri biomarcatori, prima della loro applicazione clinica routinaria.

5.3 Classificazione e diagnostica molecolare

L'adenocarcinoma pancreatico è fondamentalmente una malattia genetica, causata da mutazioni germinali e somatiche di geni che causano neoplasia. Le alterazioni genetiche, che più di frequente si riscontrano nei tumori del pancreas, sono a carico degli oncogeni *HER2/neu* e *K-ras* ed a carico dei geni oncosoppressori *p16*, *p53*, *Smad4* e *BRCA2*. Le mutazioni puntiformi di *K-ras* sono rilevabili nella quasi totalità degli adenocarcinomi, ma anche nelle lesioni considerate pre-neoplastiche, come le PanIN o gli IPMN, al punto che le mutazioni di *K-ras* sono considerate uno dei primissimi eventi molecolari che sottendono la trasformazione neoplastica dell'epitelio duttale. Altrettanto precoce è l'iperespressione di *HER2/neu*. La progressione della neoplasia si accompagna all'accumulo di mutazioni a carico dei geni oncosoppressori *p53* (mutazioni nell'80% dei casi), *p16* (inattivazione nel 75-80% dei casi più silenziamento per ipermetilazione nel 15% dei casi) e *Smad4* (60% dei casi) (31). La ricerca su tessuto oppure su succo pancreatico delle mutazioni genetiche associate all'adenocarcinoma pancreatico è stata oggetto di numerosi studi, che hanno avuto quali obiettivi non solo la diagnosi differenziale delle masse pancreatiche, ma anche la prognosi e la predittività della risposta alle terapie biologiche (32). Lo studio delle mutazioni degli oncogeni e dei geni oncosoppressori, pur consentendo di chiarire i meccanismi molecolari che sottendono lo sviluppo dell'adenocarcinoma pancreatico, sono di scarsa utilità nella pratica

clinica per la diagnosi e/o la prognosi. In futuro, potrebbero essere di utilità per discriminare i tumori responsivi da quelli non responsivi alle terapie biologiche.

5.4 Risposta immunologica alla neoplasia

Lo studio della risposta immunologica alla neoplasia pancreatica è un settore emergente della ricerca clinica e di laboratorio. Vi sono evidenze sperimentali che dimostrano come la neoplasia pancreatica inibisca precocemente la risposta immune verso gli antigeni tumorali favorendo l'espansione di popolazioni cellulari del sistema immunologico ad azione immunosoppressiva. La caratterizzazione della risposta immunologica alla neoplasia non ha un'immediata applicazione nella pratica clinica, ma potrebbe rappresentare in futuro un importante bersaglio terapeutico.

5.5 Diagnosi differenziale dei tumori del pancreas

Ci sono tumori benigni del pancreas esocrino e tumori benigni, *borderline* e maligni del pancreas endocrino che possono occasionalmente porre problemi di diagnosi differenziale con l'adenocarcinoma pancreatico. Con l'eccezione dei tumori neuroendocrini, non vi sono attualmente marcatori biochimici e/o molecolari specifici per i tumori benigni del pancreas. Le neoplasie pancreatiche endocrine sono state trattate in maniera approfondita nel volume ad esse dedicate: NET-GEP 2009, reperibile nel sito *www.alleanzacontroilcancro.it*.

Biomarcatori nei tumori neuroendocrini (NETs) del pancreas

Il dosaggio di peptidi ed amine circolanti nei pazienti affetti da NETs è di utilità per:

1 la diagnosi iniziale;

2 il monitoraggio della progressione della malattia e della risposta al trattamento;

3 la prognosi;

4 il *follow-up*.

I marcatori biochimici che possono essere misurati nei liquidi biologici possono suggerire la presenza di specifici tumori (biomarcatori specifici) o possono essere comuni a molte neoplasie neuroendocrine (biomarcatori generali). Biomarcatori specifici sono: Insulina, i suoi precursori e i prodotti di degradazione nell'insulinoma; Gastrina nel gastrinoma; Glucagone nel glucagonoma; Peptide vasointestinale (VIP) nel VIPoma; Polipeptide pancreatico nel PPoma; Somatostatina nel somatostatinoma.

Biomarcatori generali

Con tale definizione si intendono biomarcatori comuni a molti tipi di neoplasie neuroendocrine del tratto gastroenterico. Tra essi si annoverano le cromogranine, il polipeptide pancreatico, la subunità alfa dell'HCG e l'enolasi neurone specifica (NSE).

Cromogranine

Le granine sono ubiquitariamente distribuite nelle cellule neuroendocrine dalle quali vengono co-secrete assieme agli ormoni o ai peptidi o ai neurotrasmettitori da esse prodotti. Il livello sierico delle granine è un indice non solo di attività neuroendocrina, ma anche della estensione corporea del tessuto neuroendocrino, comprendente sia le cellule normali sia quelle neoplastiche. La famiglia delle granine comprende: Cromogranina A (CgA), Cromogranina B (CgB), Secretogranina II (CgC), Secretogranina III (IBI075), Secretogranina IV (HISL-19), Secretogranina V (7B2) e Secretogranina VI (NESP55). Il biomarcatore più utile clinicamente in questo gruppo di glicoproteine è la cromogranina A.

Cromogranina A (CgA)

La CgA è una glicoproteina acida di 439 aminoacidi e con PM di 48 KDa che viene codificata da un gene, composto da 8 esoni, localizzato sul cromosoma 14. Il nome deriva dal fatto che inizialmente la CgA è stata isolata dai granuli secretori, contenenti catecolamine, delle cellule della midollare del surrene. Al momento attuale, il dosaggio plasmatico dell'intera molecola raggiunge, nei tumori neuroendocrini, una sensibilità ed una specificità diagnostica superiore all'85%. I livelli di CgA vengono utilizzati anche per monitorare la progressione o la regressione dei tumori neuroendocrini durante il trattamento. Infatti, l'aumento plasmatico della CgA generalmente precede l'evidenza radiologica di progressione.

Rispetto alla determinazione della CgA, meno sensibili e specifiche sono la subunità alfa della gonadotropina corionica umana (HCG), l'Enolasi Neurone Specifica (NSE) o il polipeptide pancreatico (33,34).

BIBLIOGRAFIA

1. Herrmann R, Jelic S. Pancreatic cancer: ESMO clinical recommendations for diagnosis, treatment and follow-up. *Ann Oncol 2008 May; 19(suppl 2):ii25-6*
2. Jemal A, Siegel R, Ward E, Hao Y, Xu J, Thun MJ. Cancer Statistics, 2009. *CA Cancer J Clin 2009; 59(4):225-49*
3. Reddy S, Wolfgang CL. Benign pancreatic tumors. *Surg Clin North Am 2007 Dec; 87(6):1359-78*
4. Sohn TA, Yeo CJ, Cameron JL, Koniaris L, Kaushal S, Abrams RA, Sauter PK, Coleman J, Hruban RH, Lillemoe KD. Resected adenocarcinoma of the pancreas-616 patients: results, outcomes, and prognostic indicators. *J Gastrointest Surg 2000 Nov-Dec; 4(6):567-79*
5. Adham M, Jaeck D, Le Borgne J, Oussoultzouglou E, Chenard-Neu MP, Mosnier JF, Scoazec JY, Mornex F, Partensky C. Long-term survival (5-20 years) after pancreatectomy for pancreatic ductal adenocarcinoma: a series of 30 patients collected from 3 institutions. *Pancreas 2008 Nov; 37(4):352-7*
6. Evans DB, Varadhachary GR, Crane CH, Sun CC, Lee JE, Pisters PW, Vauthey JN, Wang H, Cleary KR, Staerkel GA, Charnsangavej C, Lano EA, Ho L, Lenzi R, Abbruzzese JL, Wolff RA. Preoperative gemcitabine-based chemoradiation for patients with resectable adenocarcinoma of the pancreatic head. *J Clin Oncol 2008 Jul 20; 26(21):3496-502*
7. Locker GY, Hamilton S, Harris J, Jessup JM, Kemeny N, Macdonald JS, Somerfield MR, Hayes DF, Bast RC Jr, ASCO. ASCO 2006 update of recommendations for the use of tumor markers in gastrointestinal cancer. *J Clin Oncol 2006 Nov 20; 24(33):5313-27*
8. Magnani JL. The discovery, biology, and drug development of sialyl Lea and sialyl Lex. *Arch Biochem Biophys 2004 Jun 15; 426(2):122-31*
9. Goggins M, Koopmann J, Yang D, Canto MI, Hruban RH. National Academy of Clinical Biochemistry (NACB) guidelines for the use of tumor markers in pancreatic ductal adenocarcinoma. *Available at http://www.nabc.org/lmpg/tumor/chp3I_pancreatic.pdf. 2006*
10. Goonetilleke KS, Siriwardena AK. Systematic review of carbohydrate antigen (CA 19-9) as a biochemical marker in the diagnosis of pancreatic cancer. *Eur J Surg Oncol 2007 Apr; 33(3):266-70*

11. Kim JE, Lee KT, Lee JK, Paik SW, Rhee JC, Choi KW. Clinical usefulness of carbohydrate antigen 19-9 as a screening test for pancreatic cancer in an asymptomatic population. *J Gastroenterol Hepatol 2004 Feb; 19(2):182-6*
12. Boeck S, Stieber P, Holdenrieder S, Wilkowski R, Heinemann V. Prognostic and therapeutic significance of carbohydrate antigen 19-9 as tumor marker in patients with pancreatic cancer. *Oncology 2006; 70(4):255-64*
13. Sperti C, Pasquali C, Catalini S, Cappellazzo F, Bonadimani B, Behboo R, Pedrazzoli S. CA 19-9 as a prognostic index after resection for pancreatic cancer. *J Surg Oncol 1993 Mar; 52(3):137-41*
14. Ferrone CR, Finkelstein DM, Thayer SP, Muzikansky A, Fernandez-del Castillo C, Warshaw AL. Perioperative CA19-9 levels can predict stage and survival in patients with resectable pancreatic adenocarcinoma. *J Clin Oncol 2006 Jun 20; 24(18):2897-902*
15. Smith RA, Bosonnet L, Ghaneh P, Raraty M, Sutton R, Campbell F, Neoptolemos JP. Preoperative CA19-9 levels and lymph node ratio are independent predictors of survival in patients with resected pancreatic ductal adenocarcinoma. *Dig Surg 2008; 25(3):226-32*
16. Safi Schlosser W, Falkenreck S, Beger HG. CA 19-9 serum course and prognosis of pancreatic cancer. *Int J Pancreatol 1996 Dec; 20(3):155-61*
17. Hernandez JM, Cowgill SM, Al-Saadi S, Collins A, Ross SB, Cooper J, Villadolid D, Zervos E, Rosemurgy A. CA 19-9 velocity predicts disease-free survival and overall survival after pancreatectomy of curative intent. *J Gastrointest Surg 2009 Feb; 13(2):349-53*
18. Nakai Y, Kawabe T, Isayama H, Sasaki T, Yagioka H, Yashima Y, Kogure H, Arizumi T, Togawa O, Ito Y, Matsubara S, Hirano K, Sasahira N, Tsujino T, Tada M, Omata M. CA 19-9 response as an early indicator of the effectiveness of gemcitabine in patients with advanced pancreatic cancer. *Oncology 2008; 75(1-2):120-6*
19. Hess V, Glimelius B, Grawe P, Dietrich D, Bodoky G, Ruhstaller T, Bajetta E, Saletti P, Figer A, Scheithauer W, Herrmann R. CA 19-9 tumour-marker response to chemotherapy in patients with advanced pancreatic cancer enrolled in a randomised controlled trial. *Lancet Oncol 2008 Feb; 9(2):132-8*
20. Ko AH, Hwang J, Venook AP, Abbruzzese JL, Bergsland EK, Tempero MA. Serum CA19-9 response as a surrogate for clinical outcome in patients receiving fixed-dose rate gemcitabine for advanced pancreatic cancer. *Br J Cancer 2005 Jul 25; 93(2):195-9*
21. Berger AC, Garcia M Jr, Hoffman JP, Regine WF, Abrams RA, Safran H, Konski A, Benson AB 3rd, MacDonald J, Willett CG. Postresection CA 19-9 predicts overall survival in patients with pancreatic cancer treated with adjuvant chemoradiation: a prospective validation by RTOG 9704. *J Clin Oncol 2008 Dec 20; 26(36):5918-22*

22. Brand RE, Lerch MM, Rubinstein WS, Neoptolemos JP, Whitcomb DC, Hruban RH, Brentnall TA, Lynch HT, Canto MI; Participants of the Fourth International Symposium of Inherited Diseases of the Pancreas. Advances in counselling and surveillance of patients at risk for pancreatic cancer. *Gut 2007 Oct; 56(10):1460-9*
23. Canto MI. Screening and surveillance approaches in familial pancreatic cancer. *Gastrointest Endosc Clin N Am 2008 Jul; 18(3):535-53*
24. Rulyak SJ, Kimmey MB, Veenstra DL, Brentnall TA. Cost-effectiveness of pancreatic cancer screening in familial pancreatic cancer kindreds. *Gastrointest Endosc 2003 Jan; 57(1):23-9*
25. Rosty C, Christa L, Kuzdzal S, Baldwin WM, Zahurak ML, Carnot F, Chan DW, Canto M, Lillemoe KD, Cameron JL, Yeo CJ, Hruban RH, Goggins M. Identification of hepatocarcinoma-intestine-pancreas/ pancreatitis-associated protein I as a biomarker for pancreatic ductal adenocarcinoma by protein biochip technology. *Cancer Res 2002 Mar 15; 62(6):1868-75*
26. Navaglia F, Fogar P, Basso D, Greco E, Padoan A, Tonidandel L, Fadi E, Zambon CF, Bozzato D, Moz S, Seraglia R, Pedrazzoli S, Plebani M. Pancreatic cancer biomarkers discovery by surface-enhanced laser desorption and ionization time-of-flight mass spectrometry. *Clin Chem Lab Med 2009; 47(6):713-23*
27. Huxley R, Ansary-Moghaddam A, Berrington de González A, Barzi F, Woodward M. Type-II diabetes and pancreatic cancer: a meta-analysis of 36 studies. *Br J Cancer 2005 Jun 6; 92(11):2076-83*
28. Stevens RJ, Roddam AW, Beral V. Pancreatic cancer in type 1 and young-onset diabetes: systematic review and meta-analysis. *Br J Cancer 2007 Feb 12; 96(3):507-9*
29. Pannala R, Basu A, Petersen GM, Chari ST. New-onset diabetes: a potential clue to the early diagnosis of pancreatic cancer. *Lancet Oncol 2009 Jan; 10(1):88-95*
30. Basso D, Greco E, Fogar P, Pucci P, Flagiello A, Baldo G, Giunco S, Valerio A, Navaglia F, Zambon CF, Falda A, Pedrazzoli S, Plebani M. Pancreatic cancer-derived S-100A8 N-terminal peptide: a diabetes cause? *Clin Chim Acta 2006 Oct; 372(1-2):120-8*
31. Jones S, Zhang X, Parsons DW, Lin JC, Leary RJ, Angenendt P, Mankoo P, Carter H, Kamiyama H, Jimeno A, Hong SM, Fu B, Lin MT, Calhoun ES, Kamiyama M, Walter K, Nikolskaya T, Nikolsky Y, Hartigan J, Smith DR, Hidalgo M, Leach SD, Klein AP, Jaffee EM, Goggins M, Maitra A, Iacobuzio-Donahue C, Eshleman JR, Kern SE, Hruban RH, Karchin R, Papadopoulos N, Parmigiani G, Vogelstein B, Velculescu VE, Kinzler KW. Core signaling pathways in human pancreatic cancers revealed by global genomic analyses. *Science 2008 Sep 26; 321(5897):1801-6*

32. Laurent-Puig P, Taieb J. Lessons from Tarceva in pancreatic cancer: where are we now, and how should future trials be designed in pancreatic cancer? *Curr Opin Oncol 2008 Jul; 20(4):454-8*
33. Modlin IM, Oberg K, Chung DC, Jensen RT, de Herder WW, Thakker RV, Caplin M, Delle Fave G, Kaltsas GA, Krenning EP, Moss SF, Nilsson O, Rindi G, Salazar R, Ruszniewski P, Sundin A. Gastroenteropancreatic neuroendocrine tumours. *Lancet Oncol 2008 Jan; 9(1):61-72*
34. Ezzat S, Asa SL, Taupenot L, O'Connor DT, Lamberts SJ, Oberg KE. National Academy of Clinical Biochemistry (NACB) guidelines for the use of tumor markers in neoplasms of the dispersed neuroendocrine system. *Available at: http://www.nabc.org/lmpg/tumor/chp3I_ pancreatic.pdf. 2006*

6.0 *IMAGING*

6.1 Ultrasuoni
6.2 Tomografia Computerizzata (TC) e Risonanza Magnetica (RM)
6.3 Tomografia ad emissione positronica (PET)
6.4 Ecoendoscopia (EUS)
6.5 Colangiopancreatografia Retrograda Endoscopica (ERCP)

6.1 Ultrasuoni

Oggi, la metodica è utilizzata per via transaddominale molto frequentemente e spesso come studio iniziale, nelle sindromi addominali dolorose e dispeptiche od in presenza di ittero (1,2).
Le strumentazioni più moderne si avvalgono di *software* sofisticati, quali il *color-doppler*, il *power-doppler*, l'*harmonic imaging* e quelli per l'uso del mezzo di contrasto ecografico.
I risultati della metodica dipendono dall'esperienza dell'operatore e dalla conformazione del paziente. Possono risultare problematici nei pazienti con abbondante meteorismo o di corporatura robusta (1,2).
Il *color-doppler* individua, anche senza mezzo di contrasto e.v., le strutture vascolari arteriose e venose quali il tripode celiaco, l'arteria mesenterica superiore e la vena porta, anche con valutazioni di flusso.
Nei pazienti corpulenti, sono difficili da ottenere informazioni sulla patologia della coda pancreatica. La metodica è comunque utilizzata per eseguire biopsie pancreatiche anche in questi pazienti quando la neoplasia risulti inoperabile o per altre manovre interventistiche (2).
Il mezzo di contrasto sonografico di seconda generazione rileva esclusivamente le strutture vascolari ed appare molto utile per caratterizzare la neoangiogenesi (1,2).

Adenocarcinoma Duttale
Nell'indagine di base, si presenta generalmente come massa solida, sempre ipoecogena, a contorni piuttosto irregolari se di elevate dimensioni, infiltrante il restante parenchima (2).
La vascolarizzazione della neoplasia è generalmente ridotta rispetto a quella del parenchima normale, per la marcata desmoplasia e per le componenti fibrosa e necrotiche intratumorali, che riducono la densità vascolare (3) (Figura 1A, B).

Figura 1 (A, B, C, D, E, F)

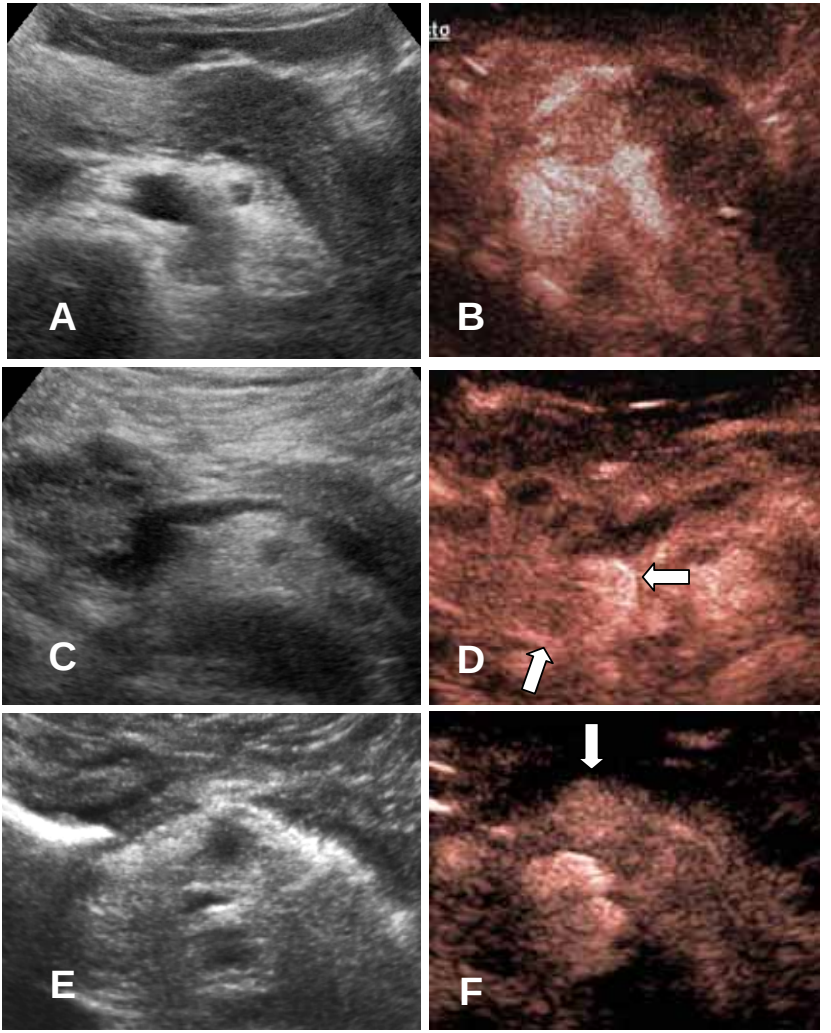

Adenocarcinoma ipovascolare del corpo-coda del pancreas (A); rimane tale anche dopo mezzo di contrasto endovena (B).
Cistoadenoma sieroso prima (C) e dopo iniezione di mezzo di contrasto endovena (D).
Neoplasia endocrina non funzionante (E); ben evidente la iperecogenicità da neoangiogenesi dopo mezzo di contrasto endovena (F).

Nelle indagini con mezzo di contrasto ecografico, l'adenocarcinoma appare meno vascolarizzato rispetto al parenchima circostante.
Il grado di differenziazione dell'adenocarcinoma stesso influenza la sua densità microvascolare, che è generalmente meno elevata nelle lesioni con più alta malignità (3).
L'infiltrazione delle strutture vascolari, quali tripode celiaco, arteria mesenterica superiore, arteria epatica e vena porta, risulta poco apprezzabile sia con il *color-doppler* sia con lo stesso mezzo di contrasto e.v., per minore evidenza del versante somato-caudale e per poca definizione della parete vasale (4).
Il mezzo di contrasto permette, invece, un'esplorazione molto precisa del fegato, per evidenziare eventuali metastasi ed alta sensibilità e specificità nel riconoscere l'ostruzione delle vie biliari e la dilatazione di quelle intraparenchimali epatiche.
La sensibilità per riconoscere l'adenocarcinoma pancreatico è tuttavia molto variabile (48-89%) con specificità ed accuratezza ridotte (5).
Le informazioni sui linfonodi sono insufficienti per una corretta stadiazione, mentre eventuali falde di versamento addominale sono invece ben riconoscibili, anche se di modesta entità.

Neoplasie Cistiche

Gli ultrasuoni riconoscono lesioni cistiche anche < 2 cm se localizzate nella testa o nel corpo del parenchima.
I cistoadenomi sierosi, generalmente benigni, non comunicano con la via pancreatica principale, possono presentare varietà microcistica nel 70% dei casi oppure, più raramente, oligocistica e macrocistica; se prevalgono le microcisti, le masse risultano iperecogene per i numerosi setti intralesionali che determinano interfacce multiple; nei casi di lesione macrocistica ed oligocistica, la diagnosi differenziale è più problematica, anche se il contrasto ecografico può esaltare l'eventuale neoangiogenesi della parete (6,7,8) (Figura 1 C, D).
I cistoadenomi mucinosi, quasi esclusivi del sesso femminile, per la loro elevata propensione all'evoluzione maligna necessitano di una diagnosi precisa e di terapia chirurgica.
Se le dimensioni sono > 2 cm, si presentano generalmente, come masse anecogene, a contorni netti, sferoidali, a volte multiloculari per la presenza di setti o di cisti di dimensioni variabili.
Nella variante multiloculare, il quadro risulta ecograficamente più tipico, mentre in quella uniloculare i problemi di diagnosi differenziale sono maggiori nei confronti di altre lesioni cistiche e

soprattutto le pseudocisti, che dovrebbero tuttavia essere sospettate in base all'anamnesi o individuando materiale necrotico nel versante declive delle lesioni; il cistoadenoma mucinoso dimostra talora calcificazioni delle pareti, i setti, i noduli parietali e le vegetazioni papillari possono essere meglio evidenziate con *color-doppler* ed iniezione di mezzo di contrasto (8,10).
Le neoplasie mucinose pancreatiche intraduttali (IPMN), se di piccole dimensioni e di tipo periferico, sono riconoscibili con difficoltà.
Sono più facilmente dimostrabili invece le forme del dotto principale, quando questo presenta dilatazione notevole, eventuali nodulazioni parietali e segni di ipervascolarizzazione durante l'iniezione del mezzo di contrasto (9,10).

Neoplasie Endocrine *(già trattate nel volume ad hoc: NET-GEP 2009, www.alleanzacontroilcancro.it)*
Sono piuttosto rare ed insorgono dalle cellule endocrine del pancreas, costituendo l'1-5% di tutte le neoplasie di questo parenchima; le lesioni si sviluppano dalle isole di Langerhans, originando dalle cellule α (glucagone), dalle cellule β (insulinomi), dalle cellule δ (somatostatinomi), dalle cellule D (gastrinomi) e dalle cellule A/D (vipomi) (3,9,14).
Le neoplasie endocrine funzionanti secernono sostanze ormonali che le caratterizzano (insulinomi, gastrinomi, glucagonomi, vipomi, somatostatinomi), perché determinano quadri sintomatologici piuttosto precisi, che portano precocemente alla loro ricerca; forse anche per questo motivo dimostrano diametro < 2 cm (Figura 1E, F).
I non-sindromici, al momento della diagnosi, presentano invece diametri variabili da 3 a 25 cm (11).
La maggior parte delle lesioni endocrine risulta ipoecogena rispetto al parenchima circostante, a contorni netti e raramente possono manifestarsi come lesioni con componente cistica; sono presenti aree iperecogene quando la neoplasia non funzionante raggiunge dimensioni cospicue e le calcificazioni, se evidenti, sono prevalentemente presenti nelle lesioni di maggiori dimensioni (12).
La vascolarizzazione delle lesioni più piccole è poco evidente nelle immagini *color-doppler* e *power-doppler* per l'esiguità della neoangiogenesi intratumorale, mentre le masse più cospicue presentano vascolarizzazione più grossolana che si evidenzia con contrasto ecografico (13).

Le lesioni endocrine, se ipovascolarizzate, si caratterizzano per stroma fibroso piuttosto marcato, mentre le metastasi epatiche che spesso rivelano la lesione pancreatica, presentano lo stesso quadro vascolare della lesione primitiva.
Recenti esperienze hanno inoltre dimostrato che le neoplasie non funzionanti presentano un quadro tanto più ipovascolare quanto più maligne e con elevato Ki67 (14).

BIBLIOGRAFIA

1. Martinez-Noguera A, D'Onofrio M. Ultrasonography of the pancreas. 1. Conventional imaging. *Abdom Imaging 2007; 32:136-149*
2. Gandolfi L, Torresan F, Solmi L, Puccetti A. The role of the ultrasound in biliary and pancreatic disease. *Eur J Ultrasound 2003; 16:141-159*
3. D'Onofrio M, Malagò R, Zamboni G, Vasori S, Capelli I, Mansueto GC. Contrast-enhanced ultrasonography better identifies pancreatic tumor vascularization than helical CT. *Pancreatology 2005; 5:398-402*
4. D'Onofrio M, Zamboni G, Faccioli N, Capelli P, Pozzi Mucelli R. Ultrasonography of the pancreas. 4. Contrast-enhanced imaging. *Abdom Imaging 2007; 32:171-181*
5. Rockes S, Mőnkemüller K, Malfertheiner P. Contrast-enhanced ultrasound in the diagnosis of pancreatic tumors. *JOP 2006*; *7:584-592*
6. D'Onofrio M, Megibow AJ, Faccioli N, Malagò R, Capelli P, Falconi M, Pozzi Mucelli R. Comparison of contrast-enhanced sonography and MRI in displaying anatomic features of cystic pancreatic masses. *AJR 2007; 189:1435-1442*
7. Gomez D, Rahman SH, Wong LF, Verbeke CS, McMahon MJ, Menon KV. Characterization of malignant pancreatic cystic lesions in the background of chronic pancreatitis. *JOP 2006; 7(5):465-472*
8. Tamm EP, Bhosale PR, Lee JH. Pancreatic ductal adenocarcinoma: Ultrasound, Computed Tomography and Magnetic Resonance imaging features. *Semin Ultrasound CT MRI 2007; 26:330-338*
9. Sidden CR, Mortele KJ. Cystic tumors oh the pancreas: ultrasound, computed tomography and magnetic Resonance imaging feature. *Semin Ultrasound CT MRI 2007; 28:339-356*
10. Sahani DV, Lin DJ, Venkatesan AM, Sainani N, Mino-Kenudson M, Brugge WR, Fernandez-Del-Castillo C. Multidisciplinary approch to diagnosis and management of intraductal papillary mucinous neoplasm of the pancreas. *Clin Gastroenterol Hepatol 2009; 7(3):259-69*

11. D'Onofrio M, Mansueto G, Vasori S, Falconi M, Procacci C. Contrast-enhanced ultrasonographic detection of small pancreatic insulinoma. *J Ultrasound Med* 2003; *22:413-417*
12. Dorffel Y, Wermke W. Neuroendocrine tumors: characterization with contrast-enhanced ultrasonography. *Ultraschall Med 2008 Oct; 29(5):506-514*
13. Yang W, Chen MH, Yan K, Wu W2, Dai Y, Zhang H. Differential diagnosis of non-functional islet cell tumor and pancreatic carcinoma with sonography. *Eur J Radiol 2007; 62:342-351*
14. Malagò R, D'Onofrio M, Zamboni GA, Faccioli N, Falconi M, Boninsegna L, Pozzi-Mucelli R. Contrast-enhanced sonography of nonfunctioning pancreatic neuroendocrine tumors. *AJR 2009; 192:424-30*

6.2 Tomografia Computerizzata (TC) e Risonanza Magnetica (RM)

TC

Per la sua elevata risoluzione spaziale, la TC è oggi considerata la metodica fondamentale per definire rispetto al parenchima normale le lesioni neoplastiche permettendone anche la stadiazione.

La tecnica necessita d'iniezione endovenosa di mezzo di contrasto iodato in quantità variabili da 100 a 130 ml, con velocità d'iniezione di 4-6 ml/sec e con concentrazione variabile da 300 a 400 mg/I/ml; i parametri saranno definiti in base al tipo di patologia sospettata ed al peso corporeo del paziente.

Per adattare l'indagine alle variazioni emodinamiche determinate dal ciclo cardiaco di ciascun individuo, è necessario utilizzare tecniche di monitoraggio del bolo.

Le lesioni sono meglio riconosciute nella cosiddetta "fase pancreatica", che si verifica dopo 30-50 secondi dall'inizio dell'iniezione del mezzo di contrasto endovena o a circa 20-23 secondi dopo il raggiungimento di una "soglia aortica" di 100-120 U.H. (1).

La cospicuità delle masse sarà tanto maggiore quanto più elevati saranno la concentrazione di iodio e la velocità del flusso del mezzo di contrasto (2).

Le attrezzature più moderne, dotate di detettori da 64 a 128 strati, permettono immagini volumetriche con collimazioni sottili (0.625-1.25 mm), dimostrando non solo le lesioni pancreatiche, ma visualizzando anche le strutture vascolari, gli organi circostanti e la loro eventuale infiltrazione.

L'acquisizione volumetrica con voxel isotropico consente inoltre ricostruzioni MPR (*Multiplanar Reconstruction*) anche CPR (*Curved Planar Reconstruction*) ed altre riformattazioni con tecnica VR (*Volume Rendering*), MIP (*Maximum Intensity Projection*) o Min IP (*Minimum Intensity Projection*) indispensabili per la stadiazione (3,4,5).

Adenocarcinoma Duttale

L'adenocarcinoma pancreatico si manifesta principalmente come deformità massiva del profilo pancreatico, non ben delineata prima dell'iniezione del mezzo di contrasto endovena.

E' utile far bere al paziente 500-750 ml d'acqua, come mezzo di contrasto negativo, per migliorare la definizione dell'anatomia pancreatica e peripancreatica.

Circa il 60% delle lesioni si localizza nella testa del parenchima, il 15% nel corpo ed il 5% a livello della coda; il 20% può presentare invasione estesa del parenchima pancreatico (6).
La stadiazione loco-regionale dell'adenocarcinoma pancreatico è correlata soprattutto al sito d'origine.
Le lesioni del versante anteriore della testa pancreatica possono infiltrare le strutture gastroduodenali e l'arteria epatica comune.
Le lesioni del versante posteriore della testa coinvolgono soprattutto la vena porta, le vene mesenteriche e l'arteria mesenterica superiore.
I tumori del processo uncinato aggrediscono le arterie pancreatico-duodenali inferiori, l'arteria e la vena mesenterica superiore, con estensione al mesentere.
Le neoplasie del corpo tendono ad infiltrare il tripode celiaco e la vena porta, mentre quelle della coda determinano *encansement* dei vasi splenici, aggredendo gli organi contigui (stomaco, surrene e milza).
Prima dell'iniezione di mezzo di contrasto endovena, la lesione è poco definita, mentre in "fase pancreatica" l'adenocarcinoma appare prevalentemente ipodenso, a contorni sfumati e con minore cospicuità in "fase portale"; non presenta quasi mai calcificazioni (7).
La TC multistrato permette oggi anche studi perfusionali, che hanno dimostrato come la neoangiogenesi risulta tanto più ridotta, quanto più elevata è la malignità della lesione.
Se di ridotte dimensioni, è circondato da parenchima normale e comunque determina, in molti casi, dilatazione del dotto di Wirsung, con atrofia del parenchima a monte della lesione; quando coinvolge la testa pancreatica si manifesta spesso ittero per ostruzione della via biliare principale e le ricostruzioni in fase portale, con MIP, dimostrano con precisione il livello di ostruzione (8).
In rari casi, se < 2 cm, può essere intuibile solo nelle riformattazioni curvilinee dell'ostruzione del dotto di Wirsung (Figura 1A); in questi pazienti serve valorizzare i segni secondari, quali la presenza di atrofia parenchimale o l'ingrossamento della struttura pancreatica (9).
Nelle lesioni più voluminose, il tessuto adiposo peripancreatico risulta spesso sfumato e striato per infiltrazione anche precoce del versante retro peritoneale con caratteristica desmoplasia.

Figura 1 (A, B, C, D, E, F)

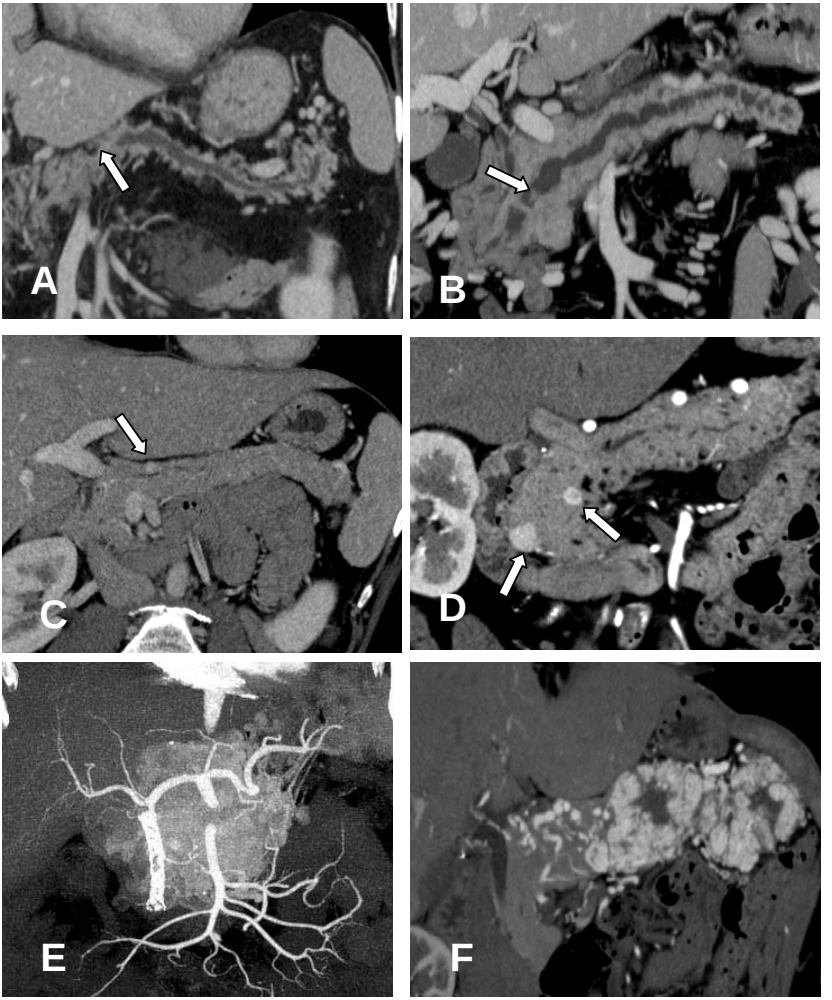

Neoplasia isodensa dell'istmo pancreatico (freccia) con dilatazione del Wirsung a monte (A).
Nodulo parietale (freccia) all'interno del dotto principale in paziente con IPMN del dotto principale (B).
Insulinoma (freccia) adiacente al dotto pancreatico principale (C).
Duplice neoplasia endocrina ipervascolarizzata (frecce) della testa pancreatica (D).
Voluminosa neoplasia endocrina non-funzionante, ipervascolarizzata. E' presente uno *Stent* metallico nella via biliare principale (E).
Metastasi del corpo e della coda pancreatici da adenocarcinoma del rene (F).

La TC in fase portale riconosce le lesioni metastatiche epatiche abitualmente come aree ipodense a contorni sfumati.
L'eventuale invasione mesenterica, con carcinosi peritoneale, è talora apprezzabile per la presenza di falde ascitiche che possono essere di minime dimensioni. E' considerata T4 l'infiltrazione dello stomaco, della milza e del colon contigui, del tripode celiaco, dell'arteria epatica e/o mesenterica superiore (10).
Sono definite non resecabili le neoplasie con metastasi epatiche e/o polmonari, o con infiltrazione del retro peritoneo e/o dei linfonodi lombo aortici (M1) (8).
Riconoscere l'eventuale infiltrazione della vena porta e della vena mesenterica superiore è cruciale per le possibilità di un intervento chirurgico; infatti, è prevista la possibilità di resezione della vena porta e/o della vena mesenterica, qualora infiltrate.
Esiste un ampio consenso sul fatto che la duodenocefalo-pancreasectomia (DCP) con resezione e ricostruzione della vena è la procedura standard per il CP che interessa il tronco mesenterico portale, a patto che siano disponibili per la ricostruzione il tronco venoso a monte ed a valle, che il tumore non coinvolga l'arteria mesenterica superiore o l'arteria epatica e che la procedura sia mirata ad ottenere una resezione R0 o R1 (11).
Lo studio del coinvolgimento delle strutture venose utilizza, come variante, il criterio del riconoscimento, prevalentemente sul piano assiale, dell'infiltrazione delle pareti della struttura venosa rispetto alla neoplasia, infatti, la probabilità di resecare la lesione è compresa tra il 97% ed il 100%, qualora i piani adiposi siano conservati, si riduce al 60% nei casi in cui l'infiltrazione sia compresa tra i 90° ed i 180°, scende al 20% qualora l'infiltrazione superi i 180°. Quando l'infiltrazione supera i 270°, il tumore non è abitualmente resecabile (12) (Figure 2 e 3).
Sono stati descritti due segni molto utili per valutare l'infiltrazione venosa quali il *teardrop sign* o deformazione "a goccia" della struttura venosa (Figura 3A) o, nei casi d'infiltrazione della vena mesenterica, la presenza di vene pancreaticoduodenali dilatate.
E' infine possibile diagnosticare, sulla base dei circoli venosi collaterali, un'ipertensione portale distrettuale da ostruzione della vena splenica.

Figura 2 (A, B, C, D, E, F)

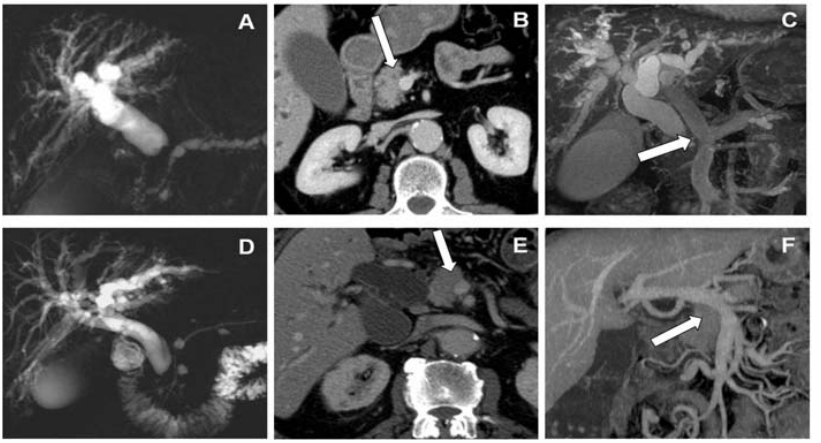

Neoplasia cefalo pancreatica (A) infiltrante la vena mesenterica superiore per 90° della sua circonferenza (freccia) (B) in corrispondenza del confluente mesenterico portale (freccia) (C). Adenocarcinoma cefalo pancreatico (D) infiltrante la vena mesenterica superiore per circa 180° della sua circonferenza (freccia) (E) in corrispondenza del confluente mesenterico portale (freccia) (F).

Figura 3 (A, B, C, D, E, F)

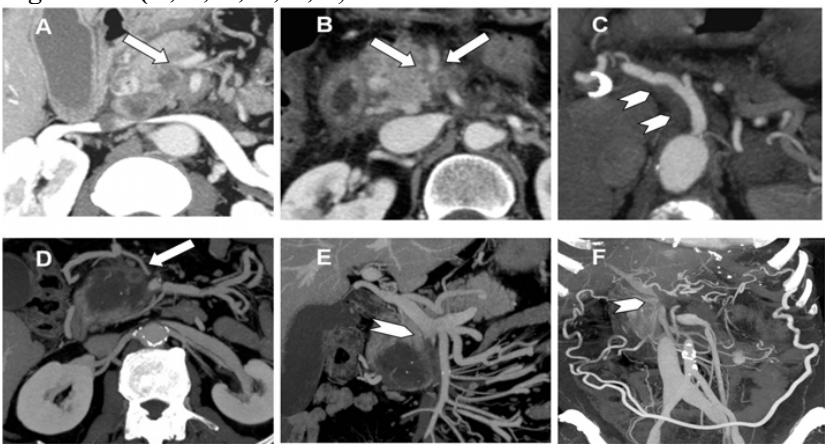

Infiltrazione *teardrop* (freccia) della vena mesenterica superiore (A).
Infiltrazione maggiore di 270° (frecce) della vena mesenterica superiore (B).
Infiltrazione dell'arteria epatica comune (frecce) con *encasement* del vaso (C).
Trombosi neoplastica (frecce) della vena mesenterica superiore a monte del confluente mesenterico portale (D, E).
Infiltrazione maggiore di 270° (frecce) del confluente mesenterico portale. Sono evidenti i circoli collaterali mesenterici (F).

Si definisce resecabile un CP quando non ci sono metastasi a distanza, non c'è evidenza di coinvolgimento (contatto, distorsione, trombosi neoplastica, deformazione) del tronco mesenterico portale, è rilevabile un piano grassoso attorno all'asse celiaco, all'arteria epatica ed all'arteria mesenterica superiore.
Si definisce *borderline* resecabile un CP quando non ci sono metastasi a distanza, c'è un coinvolgimento del tronco mesenterico portale (ma è presente un sufficiente tratto venoso libero a monte ed a valle per la ricostruzione) e/o un coinvolgimento dell'arteria gastroduodenale fino a stretto contatto con l'arteria epatica, e/o un contatto del tumore con l'arteria mesenterica superiore per non più di 180°.
Si definisce localmente avanzato un CP quando non ci sono metastasi a distanza, ma c'è un coinvolgimento del tripode celiaco e/o dell'arteria mesenterica superiore > 180°, e/o del tronco mesenterico portale senza possibilità di ricostruzione (13).

Neoplasie Cistiche

Le neoplasie cistiche comprendono il cistoadenoma sieroso microcistico, il tumore cistico mucinoso, il tumore intraduttale papillare mucinoso ed il cosiddetto tumore solido pseudopapillare; rare sono le neoplasie endocrine cistiche, le metastasi cistiche, i teratomi cistici ed i linfangiomi (14,15).
Gli adenomi sierosi microcistici prevalgono nel sesso femminile (80-90%) intorno ai 60-70 anni d'età e dimostrano alla TC aspetto lobulato, densità ridotta, anche nelle immagini prima dell'iniezione di mezzo di contrasto endovena, per lo più < 6 cm ma con dimensioni che possono superare i 12 cm; nel 20% dei casi sono presenti calcificazioni che si situano al centro della massa, con aspetto stellato da cicatrice centrale (16). L'iniezione di mezzo di contrasto endovena determina iperdensità delle sepimentazioni fibrose e pertanto l'adenoma sieroso microcistico in fase arteriosa risulta iperdenso.
E' tipico quando dimostra il cosiddetto aspetto "ad alveare" per setti fibrosi molto densi che lo intersecano, mentre la diagnosi differenziale è molto più difficile, talora impossibile, quando si presenta con densità fluida ed una morfologia oligocistica e macrocistica prevalente nel sesso maschile (17).
I tumori cistici mucinosi del pancreas, che sono pressoché esclusivi del sesso femminile, prevalgono nella coda e nel corpo del parenchima, comunicano eccezionalmente con il dotto principale,

sono discretamente rari e richiedono una diagnosi precisa, dal momento che possono evolvere in cistoadenocarcinomi mucinosi.
La resezione guarisce i pazienti con cistoadenoma mucinoso benigno o *borderline*, mentre in caso di trasformazione maligna la sopravvivenza a lungo termine diminuisce drasticamente: 50-75% dei casi (18). Le lesioni cistiche sono poco definite prima dell'iniezione di mezzo di contrasto endovena, risultano ipodense in "fase pancreatica" e circondate da parenchima pancreatico normale con orletto capsulare più denso. Generalmente ben circoscritti, possono presentare calcificazioni curvilinee periferiche, le quali, anche se piuttosto rare (20% dei casi), sono sospette per malignità (6). In fase contrastografica presentano sepimenti, o piccole cisti intramurali, piuttosto caratteristici. Si possono associare, a monte delle lesioni, segni da pancreatite cronica con atrofia parenchimale, dilatazione del dotto di Wirsung ed aree di ridotta densità.
La lesione denominata IPMN, o tumore intraduttale papillare mucinoso, origina dall'epitelio del dotto pancreatico principale (lesione del dotto principale), dalle sue ramificazioni (lesione di tipo periferico) o da entrambe (forme miste); la neoplasia è stata riconosciuta nel 1982 e definitivamente classificata dal WHO nel 1996 (19) (vedi cap. 2, Tabella 1). Predilige il sesso maschile e si può manifestare con dolore addominale nel 30-80% dei pazienti. Presenta aggressività variabile, potendo variare dall'adenoma al carcinoma e la produzione di muco determina la dilatazione del sistema duttale con *pattern* papillare delle localizzazioni neoplastiche intraluminali. La localizzazione periferica più tipica della neoplasia è nel processo uncinato ed in questi casi il dotto pancreatico principale può risultare poco dilatato.
Nelle ricostruzioni multiplanari e soprattutto in quelle curvilinee è possibile dimostrare la comunicazione tra le lesioni ed il dotto principale, che risulta segno fondamentale per la diagnosi; abitualmente non sono presenti calcificazioni e non sono riconoscibili stenosi, che sono più tipiche della flogosi cronica (20).
Le forme della via principale dimostrano dilatazione diffusa del dotto, nel quale possono essere presenti difetti parietali determinati sia da muco, sia da lesioni papillari (Figura 1B). La TC in fase portale dimostra dilatazione del dotto principale, rilevando iperdensità nei noduli parietali quando non costituiti da muco e dimostrando il segno della protrusione della papilla nel lume duodenale, considerato patognomonico (21).

Neoplasia Solida Pseudopapillare

E' considerata variante rara di neoplasia pancreatica e si manifesta quasi esclusivamente in giovani donne, intorno a 20-30 anni; spesso asintomatica e riconosciuta occasionalmente, cresce lentamente, dimostrando in rari casi malignità di medio grado, con metastasi epatiche (22,23).

Alla TC, le lesioni sono piuttosto voluminose, talora cistiche o parzialmente solide e bene capsulate.

Nella neoplasia cistica solida, il versante solido è prevalentemente periferico, con aree centrali anche emorragiche e di aspetto iperdenso, dopo mezzo di contrasto endovena, anche della capsula periferica.

Calcificazioni periferiche curvilinee o centrali amorfe, considerate in passato molto rare per questa neoplasia, sono state oggi descritte più frequentemente.

Tumori Pancreatici Endocrini *(già trattati nel volume ad hoc: NET-GEP 2009, www.alleanzacontroilcancro.it)*

Sono classificati come sindromici (40-50%) e non sindromici (50-60%).

I sindromici si caratterizzano per l'elevata produzione di ormoni in grado di provocare una sindrome clinicamente riconoscibile (insulinoma, gastrinoma, glucagonoma, vipoma, somatostinoma).

Al momento della diagnosi, gli insulinomi presentano spesso un diametro < 2 cm, mentre gli altri tumori sindromici ed i non sindromici sono generalmente di dimensioni maggiori.

Per i sindromici è nota l'associazione con alcune sindromi note, come ad esempio MEN I, Von Hippel-Lindau e neurofibromatosi tipo I (6).

L'insulinoma è la lesione più comune e rappresenta circa il 60% dei tumori endocrini funzionanti; viene sospettato sulla base della triade di Whipple che include ipoglicemia, sintomi da ipoglicemia e risoluzione dei sintomi con la somministrazione di glucosio.

Solo il 5-10% di questi tumori è maligno, raramente cistici, possono localizzarsi in qualsiasi segmento del parenchima pancreatico ed essere multipli nella sindrome MEN I (18).

Risultano isodensi rispetto al parenchima nelle immagini prima dell'iniezione di mezzo di contrasto endovena e molto iperdensi nelle immagini in fase arteriosa per neoangiogenesi piuttosto marcata; talora possono determinare involuzione adiposa del parenchima circostante (Figura 1C).

Il gastrinoma rappresenta per frequenza la seconda neoplasia funzionante e comprende circa il 20% di tutti i tumori endocrini sindromici.
Il gastrinoma come l'insulinoma può essere associato alla sindrome MEN I nella quale risulta spesso multifocale; generalmente piccolo è localizzabile nel cosiddetto "triangolo del gastrinoma" soprattutto nella parete duodenale.
Nelle immagini pre-contrasto la lesione è poco riconoscibile, mentre durante l'iniezione di mezzo di contrasto, sia in fase arteriosa sia in fase portale, il comportamento densitometrico può risultare variabile: ipervascolare o ipovascolare, ma con orletto iperdenso in fase tardiva, considerato più tipico.
Il glucagonoma, che presenta la cosiddetta sindrome 4D (dermatosi, diarrea, depressione e trombosi venosa profonda), risulta di dimensioni un po' più elevate, intorno ai 4-6 cm e con prevalente ipervascolarizzazione in fase arteriosa (18).
Il vipoma, responsabile della sindrome di Werner-Morrison, caratterizzata da diarrea acquosa, ipokaliemia e acloridria, rivela *imaging* molto variabile come il somatostatinoma, che rappresenta meno dell'1% dei tumori endocrini funzionanti; produce una quantità elevata di Somatostatina, che inibisce molti altri ormoni provocando diabete mellito, colelitiasi, perdita di peso e ipocloridria.
I tumori non sindromici generalmente secernono una ridotta quantità di ormoni e per questo sono clinicamente silenti, a meno che non determinino effetto massa o metastasi (18).
La TC può evidenziare quadri ipovascolari o ipervascolarizzati e comunque tutte le lesioni endocrine pancreatiche sono meglio riconosciute nell'acquisizione bifasica, tipo pancreatico, utilizzando collimazione sottile, isotropica (Figura 1D, E).
La sensibilità della metodica per questa patologia è variabile ed è compresa tra 71% e 82% se le indagini sono eseguite con macchine dotate di multidetettore.

Neoplasie Rare

Tra tutti i tumori rari, il più comune è il carcinoma acinare, di natura epiteliale, responsabile della sindrome di Weber-Christian da iperproduzione di lipasi.
Può presentare dimensioni ridotte, apparendo esofitico, a contorni relativamente netti e discretamente vascolarizzato in fase pancreatica,

oppure più voluminoso, di cospicue dimensioni, anche per alterazioni necrotiche (6).
Molto più raro è il pancreatoblastoma, che predilige l'età infantile ed il sesso maschile, dimostrando dimensioni cospicue e morfologia circoscritta e capsulata, con quadro ipervascolare.
Le metastasi pancreatiche singole o multiple originano principalmente da neoplasie del rene, del polmone, della mammella, del colon e da forme linfomatose; la maggior parte risulta ipodensa in fase pancreatica, talora cistiche e con cercine denso periferico, mentre quelle da melanoma o da carcinoma renale sono ipervascolarizzate in fase pancreatica, indistinguibili dai tumori endocrini (Figura 1F) (6).
Infine, può essere localizzato al pancreas il linfoma, che risulta in forme rare extranodali; può interessare un'area limitata del pancreas, ma per lo più è evidente in tutto il parenchima, potendo confondersi in fase contrastografica con la pancreatite cronica autoimmune diffusa.

RM

L'indagine RM con l'avvento di nuovi *hardware* (1.5-3 Tesla) e di bobine *phased-array* e del *parallel imaging* dimostra maggiore utilità nello studio della patologia pancreatica.
La multiparametricità e la multiplanarietà della metodica consentono l'uso di numerose sequenze d'impulsi e permette, soprattutto con i gradienti di elevata intensità, l'acquisizione in apnea delle immagini sia senza sia con mezzo di contrasto.
Sono considerate particolarmente utili le sequenze 3D T1 pesate dopo iniezione di mezzo di contrasto paramagnetico e con saturazione del segnale del tessuto adiposo come pure le sequenze SPGR *(Spoiled Gradient Recalled)*, fondamentali per l'acquisizione angiografica sia arteriosa sia venosa da ricostruire come *post-processing* nelle *workstation* dotate di programmi dedicati (MIP, VR e MPR) (18).
Inoltre, sono possibili valutazioni precise delle strutture duttali biliari e pancreatiche (MRCP) (*Magnetic Resonance Cholangio-Pancreatography*), con sequenze dedicate denominate SSFSE (*Single Shot Fast Spin Echo*) e HASTE (*Half Fourier Acquisition Single-Shot Turbo Spin-Echo*); il mezzo di contrasto super-paramagnetico per via orale, favorisce la visualizzazione della funzionalità pancreatica durante le indagini con gli stimoli con secretina, perché sottrae il segnale elevato del lume duodenale.
Sono disponibili numerosi mezzi di contrasto paramagnetici, per via endovenosa, in parte anche epatospecifici e quindi utili in fase tardiva

per dimostrare eventuali metastasi epatiche e direttamente le vie biliari, dal momento che sono escreti nell'albero biliare in percentuale variabile dal 5% al 20%. Alcuni mezzi di contrasto a base di manganese e ferro, per il loro tropismo epatocellulare e per le cellule di Kupfer, contribuiscono a rendere cospicue eventuali lesioni epatiche (24).
Recenti acquisizioni utilizzano anche in ambito addominale il fenomeno della DWI (*Diffusion-Weighted Imaging*): queste esperienze costituiscono la frontiera più avanzata dell'*imaging* per individuare o caratterizzare le lesioni solide e cistiche del pancreas (25).
Sono possibili valutazioni sia quantitative sia qualitative.
L'uso di valori di *b-value* fra 500 e 1.000 aiuta a riconoscere con precisione le lesioni che presentano restrizione della diffusione.
Più complesse sono le valutazioni quantitative, che dovrebbero utilizzare l'ADC-map (*Apparent Diffusion Coefficent*), ma per questo tipo di valutazione vi sono moltissime varianti che rendono complesse le valutazioni (26,27).

Adenocarcinoma Duttale

L'adenocarcinoma pancreatico per la sua caratteristica desmoplasia e per la necrosi risulta tipicamente ipointenso rispetto al parenchima normale nelle immagini T1 pesate sia con saturazione del segnale del tessuto adiposo, sia nelle immagini dopo iniezione di mezzo di contrasto endovena, con maggiore cospicuità in fase pancreatica (28).
Alcune neoplasie di piccole dimensioni possono dimostrare *enhancement* periferico ed il parenchima pancreatico a monte della lesione neoplastica è ipointenso nelle immagini T1 pesate se si associa a pancreatite cronica.
La tecnica MRCP mostra le vie biliari ed il dotto pancreatico ed è considerato patognomonico dell'adenocarcinoma il segno del cosiddetto "doppio dotto", mentre il cosiddetto "dotto penetrante" è considerato più tipico della pancreatite cronica (6).
Le immagini dopo iniezione di mezzo di contrasto paramagnetico possono essere acquisite in apnea con sequenze 3D T1 pesate e con saturazione del segnale del tessuto adiposo, evidenziando le strutture arteriose e venose, con valutazione molto precisa dell'estensione e della resecabilità della neoplasia; risulta pertanto molto utile ricostruire dalle acquisizioni volumetriche immagini delle strutture parenchimali e vasali, utilizzando gli algoritmi MIP, MPR e VR.

Anche per l'indagine RM, le valutazioni dell'infiltrazione vasale sono quelle già descritte con la tecnica TC.
I linfonodi metastatici sono evidenziati come iperintensi dalle sequenze T2 pesate con sottrazione del segnale del tessuto adiposo; il criterio discriminante per le dimensioni rimane quello del cm, come in altri distretti anatomici (6).
La RM è inoltre in grado di evidenziare le metastasi epatiche, che risulteranno ipointense nelle sequenze T1 pesate e lievemente iperintense in quelle T2 pesate; nelle immagini con acquisizione angiografica possono dimostrare un lieve *enhancement* peritumorale in fase arteriosa, apparendo successivamente ipointense in fase portale; particolarmente utile risulta la diffusione (Figura 4A, B).
Risultati soddisfacenti si ottengono con i mezzi di contrasto epatospecifici, che sono captati dalle cellule epatiche normali, determinando maggiore cospicuità delle alterazioni neoplastiche rispetto al parenchima normale.
Per lo studio delle lesioni epatiche secondarie può essere impiegato anche il mezzo di contrasto superparamagnetico a base di ferro (USPIO) metabolizzato dalle cellule di Kupfer; nelle sequenze T2 pesate in queste immagini le lesioni si dimostrano iperintense rispetto al parenchima normale, ipointenso (6).
Una buona differenziazione tra parenchima epatico e pancreatico normale e lesioni metastatiche si può ottenere anche utilizzando il manganese, che non viene metabolizzato dalle cellule neoplastiche.
Il grado di vascolarizzazione della neoplasia rispetto al parenchima normale appare esaminabile con tecniche in perfusione che tendono a dimostrare minore vascolarizzazione nelle forme neoplastiche più indifferenziate.

Figura 4 (A, B, C, D, E, F)

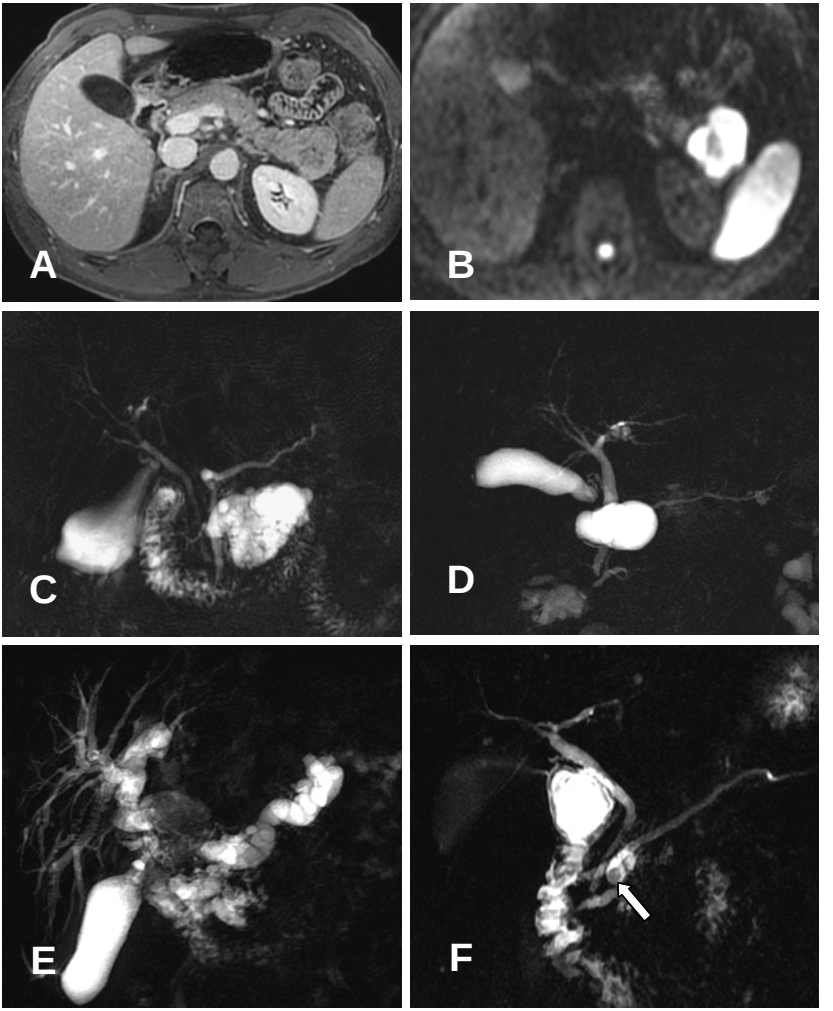

Adenocarcinoma della coda pancreatica, poco demarcato nelle sequenze 3D T1 pesate, dopo iniezione di gadolinio (A), chiaramente evidente nella sequenza DWI (B).
Cistoadenoma microcistico della testa del pancreas (C).
Cistoadenoma mucinoso della testa del pancreas (D).
IPMN del dotto pancreatico principale che risulta dilatato e variamente contrastato per la presenza di mucina al suo interno (E).
IPMN del dotto di Wirsung con nodulo intralesionale (freccia) e *pancreas divisum* (F).

Lesioni Cistiche

I cistoadenomi sierosi nella variante microcistica appaiono ipointensi nelle immagini T1 pesate, con iperintensità se presenti segni di emorragia.

La componente fibrosa della lesione è anch'essa ipointensa in tutte le sequenze, come pure le calcificazioni (24).

Le neoplasie risultano invece iperintense nelle sequenze T2 pesate, con aspetto "ad alveare" molto evidente nelle immagini MRCP (29).

L'iniezione di mezzo di contrasto paramagnetico accentua l'intensità di segnale dei setti fibrosi, come pure quella della cicatrice centrale.

La RM può definire la lesione sierosa microcistica *borderline*, dal momento che questa può essere diagnosticata quando il numero di cisti presenti è > 6 e con diametro variabile da pochi mm a 2 cm (Figura 4C) (30).

Nelle forme macrocistiche ed oligocistiche le cisti sono più voluminose, raggiungendo anche diametri da 2 a 8 cm, ma in questi casi l'assenza della cicatrice centrale e dei setti fibrosi rende problematica la diagnosi differenziale, soprattutto nei casi caratterizzati da cisti unica (6).

I cistoadenomi mucinosi presentano all'indagine RM contenuto fluido, quindi iperintenso nelle sequenze T2 pesate, con intensità variabile nelle sequenze T1 pesate ed in quelle con sottrazione del segnale del tessuto adiposo in relazione al contenuto proteico della mucina (Figura 4D; Figura 5E, F).

L'iniezione di mezzo di contrasto paramagnetico delinea con più precisione le lesioni, che dimostrano orletto iperintenso, come pure eventuali sepimentazioni.

Le calcificazioni sono riconosciute come ipointense sia nelle immagini T1 sia T2 pesate, mentre la componente cistica è dimostrata dalle sequenze MRCP, che permettono di riconoscere i rapporti delle lesioni rispetto al dotto pancreatico principale.

Gli IPMN (neoplasie mucinose pancreatiche intraduttali) determinano dilatazione del dotto principale o delle sue ramificazioni; le forme del dotto principale presentano maggiore possibilità di degenerazione maligna (70%) (Figure 1B e 4E) (6).

I fattori maggiormente correlati con l'eventuale malignità risultano l'età avanzata, il coinvolgimento del dotto principale, la presenza di diabete, le dimensioni > 3 cm, la presenza di lesioni multiple o di nodulazioni parietali (Figura 1B e 4F).

Gli IPMN presentano soprattutto alla MRCP dilatazione del dotto pancreatico principale o delle sue ramificazioni senza aspetti di stenosi

ed è considerata particolarmente importante la dimostrazione della comunicazione delle lesioni dei dotti secondari con il dotto principale; la semeiotica è meglio analizzabile nelle immagini MRCP ottenute con *trigger* respiratorio e ricostruzioni tridimensionali.

Figura 5 (A, B, C, D, E, F)

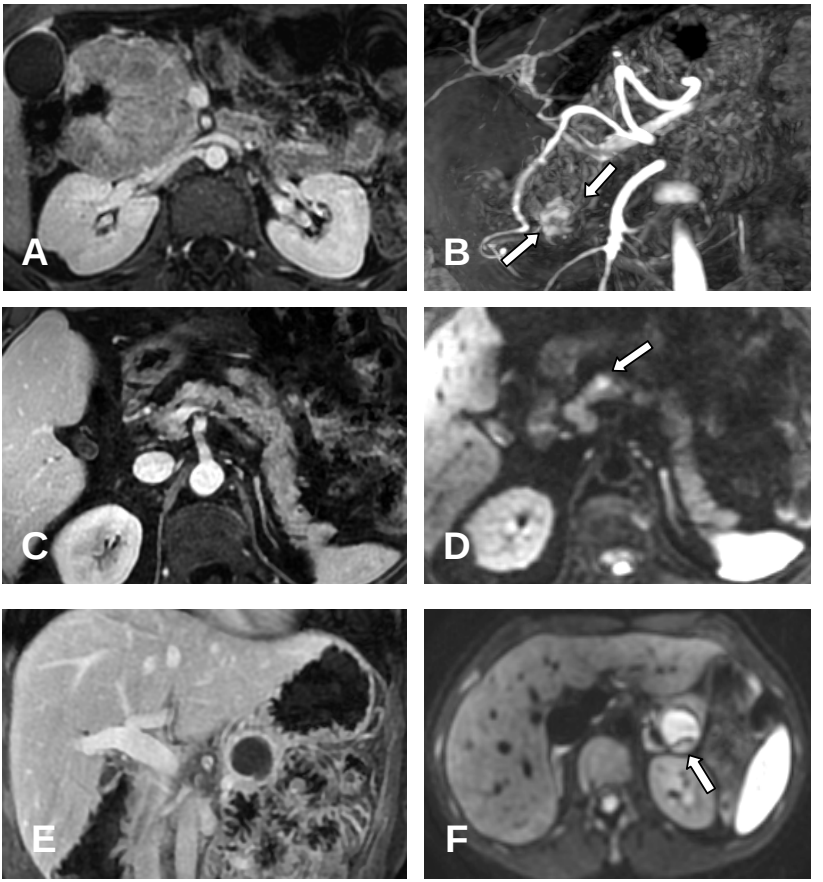

Voluminosa neoplasia solida pseudopapillare della testa pancreatica appoggiata alla vena mesenterica superiore (A).
Neoplasia non-funzionante ipervascolarizzata (frecce) del processo uncinato (B).
Neoplasia endocrina dell'istmo pancreatico poco evidente nelle scansioni RM standard (C); la stessa risulta evidente nelle acquisizioni DWI (D).
Cistoadenoma mucinoso del corpo pancreatico. La parete è spessa e prende contrasto (E).
La DWI rende evidente nel versante posteriore della lesione le alterazioni parietali intracistiche (F).

Il segno della “papilla protrudente”, nel lume duodenale, è evidente come nella TC ed è possibile dimostrare la presenza di materiale mucinoso e di eventuali noduli murali neoplastici intraduttali che, se intensificati dal mezzo di contrasto paramagnetico, presentano prognosi sfavorevole (Figure 1B e 4E) (6,31,32).
Le sequenze MRCP dimostrano con precisione le lesioni dei dotti periferici sia nei rapporti con il dotto principale, sia anche con il duodeno e la papilla.
L’uso della secretina può migliorare l’evidenza delle lesioni, dimostrando normalità della funzione esocrina pancreatica che, nelle alterazioni determinate dalla pancreatite cronica, risulta invece ridotta.
La maggior parte delle lesioni dei dotti secondari è considerata benigna se di diametro < 3 cm, mentre elevata potenzialità maligna è prevedibile per le forme del dotto principale e quelle miste.
Le neoplasie solide pseudopapillari presentano *imaging* molto variabile, ma la RM è in grado di dimostrare sia la componente cistica, sia quella solida ed i rapporti con le strutture vascolari circostanti (Figura 5A).

Neoplasie Endocrine

L’indagine RM è considerata la più sensibile nel riconoscere piccoli tumori endocrini, soprattutto di diametro < 2 cm (Figura 5B, C, D).
Le neoplasie presentano aspetto ipointenso nelle immagini T1 pesate e lievemente iperintenso nelle T2 pesate (6,33).
L’iniezione di mezzo di contrasto paramagnetico dimostra la neoangiogenesi delle lesioni; risulteranno quindi iperintense nelle immagini T1 pesate dopo iniezione di gadolinio e con sottrazione del segnale del tessuto adiposo; l’iperintensità in fase arteriosa è tipica degli insulinomi, di alcuni gastrinomi e dei glucagonomi (Figura 4).
I gastrinomi sono riconoscibili con difficoltà non solo se sono presenti nel parenchima pancreatico, ma soprattutto se situati nelle pareti del duodeno e in corrispondenza dei dotti biliari.
Le lesioni multiple sono per lo più dei gastrinomi tipici nella sindrome MEN I.
Le lesioni endocrine non funzionanti dimostrano *imaging* molto variabile potendo, dopo iniezione di mezzo di contrasto paramagnetico, presentare aspetto iperintenso o ipointenso in relazione alla neoangiogenesi; talora le lesioni assumono dimensioni particolarmente voluminose e vengono rivelate dalle metastasi epatiche che presentano caratteristiche di segnale simili a quelle della lesione primitiva.

BIBILIOGRAFIA

1. Kondo H, Kanematsu M, Goshima S, Miyoshi T, Shiratori Y, Onozuka M, Moriyama N, Bae KT. MDCT of the pancreas: optimizing scanning delay with a bolus-tracking technique for pancreatic, peripancreatic vascular and hepatic contrast enhancement. *AJR 2007; 188:751-756*
2. Ma X, Setty B, Upport RN, Sahani VD. Multiple-detector computed tomographic angiography of pancreatic neoplasm for presurgical planning: comparison of low and high-concentration nonionic contrast media. *J Comput Assist Tomogr 2008; 32:511-517*
3. Kakira D, Yoshimitsu K, Irie H, Tajima J, Asayama Y, Hirakawa M. Ishigami K, Yamaguchi K, Taketomi A, Nishihara Y, Honda H. Usefulness of long-axis and short-axis reformatted imagines of multidetector-row CT in evaluating T-factor of the surgically resected pancreaticobiliary malignancies. *Eur J Radiol 2007; 63:96-104*
4. Vargas R, Nino-Murgia M, Treveblood W, Jeffrey RBJ. MDCT in pancreatic adenocarcinoma: prediction of vascular invasion and resectability using a multiphasic technique with curved reformations. *AJR 2004; 182:419-425*
5. Salles A, Nino-Murcia M, Brooke Jeffrey Jr R. CT of pancreas: minimum intensity projections. *Abdom Imaging 2008; 33:207-213*
6. Tamm EP, Bhosale PR, Lee JH. Pancreatic ductal adenocarcinoma: Ultrasound, Computed Tomography and Magnetic resonance imaging features. *Semin Ultrasound CT MRI 2007; 26:330-338*
7. Lee JH, Yu JS, Kim H, Kim JK, Kim TH, Kim KW, Park MS, Kim JH, Kim YB, Park C. Solid pseudopapillary carcinoma of the pancreas: differentiation from benign solid pseudopapillary tumor using CT and MRI. *Clin Radiol 2008 Sep; 63(9):1006-1014*
8. Schima W, Ba-Salamah A, Kolblinger C, Kulinna-Cosentini C, Puespoek A, Gotzinger P. Pancreatic adenocarcinoma. *Eur Radiol 2007*; *17:638-649*
9. Prockesch RW, Chow LC, Beaulieu CF, Bammer R, Jeffrey RB. Isoattenuating pancreatic adenocarcinoma at multidetector row CT: secondary signs. *Radiology 2002; 224:764-768*
10. Zamboni GA, Kruskal JB, Vollimer CM, Baptista J, Callery MP, Raptopoulos VD. Pancreatic adenocarcinoma: value of multidetector CT angiography in preoperative evaluation. *Radiology 2007*; *245:770-778*
11. Evans DB, Farnell MB, Lillemoe KD, Vollmer C Jr, Strasberg SM, Schulick RD.Surgical treatment of resectable and borderline resectable pancreas cancer: expert consensus statement. *Ann Surg Oncol 2009; 16:1736-1744*
12. Klauss M, Mohr A, Von Tengg-Kobligk H, Friess H, Singer R, Seidensticker P, Kauczor HV, Ricter GM, Kauffman GW, Grentacher L.

A new invasion score for determining the respectability of pancreatic carcinomas with contrast-enhanced multidetector computed tomography. *Pancretology 2008; 8:204-210*
13. Callery MP, Chang KJ, Fishman EK, Talamonti MS, William Traverso L, Linehan DC. Pretreatment assessment of resectable and borderline resectable pancreatic cancer: expert consensus statement. *Ann Surg Oncol 16:1727-1733, 2009*
14. Chaudhari VV, Raman SS, Vuong NG, Zimmerman P, Farrell J, Reber H, Sayre J, Lu DSK. Pancreatic cystic lesions: discrimination accuracy based on clinical data and high-resolution computed tomographic features. *J Comput Assist Tomogr 2008; 32:757-763*
15. Visser BC, Yeh BM, Qayyum A, Way LW, McCulloch LW, Coakley FV. Characterization of cystic pancreatic masses: relative accuracy of CT and MRI. *AJR 2007; 189:648-656*
16. Kim SY, Lee JM, Kim SY, Shin KS, Kim YJ, An SK, Han CJ, Han JK, Choi BI. Macrocystic neoplasm of the pancreas: CT differentiation of serous oligocystic adenoma from mucinous cystoadenoma and intraductal papillary mucinous tumor. *AJR 2006; 187:1192-1198*
17. Palmowsky M, Hacke N, Satzl S, Klauss M, Wentec MN, Neukamm M, Kleeff J, Hallscheidt P. Metastasis to the pancreas: characterization by morphology and contrast enhancement features on CT and MRI. *Pancreatology 2008; 8:199-203*
18. Sidden CR, Mortele KJ. Cystic tumors of the pancreas: Ultrasound, Computed tomography and Magnetic resonance imaging feature. *Semin Ultrasound CT MRI 2007; 28:339-356*
19. Nakagawa A, Yamaguchi T, Ohtsuka M, Ishihara T, Sudo K, Nakamura K, Hara T, Denda T, Miyazaki M. Usefulness of multidetector computed tomography for detecting protruding lesions in intraductal papillary mucinous neoplasm of the pancreas in comparison with single-detector computed tomography and endoscopic ultrasonography. *Pancreas 2009 Mar; 38(2):131-136*
20. Gupta R, Mortelè KJ, Tatli S, Girshman J, Glickman JN, Levy AD, Ertuk SM, Heffes CS, Banks PA, Silverman S. Pancreatic intraductal papillary mucinous neoplasm: role of CT in predicting pathologic subtypes. *AJR 2008; 191:1458-1464*
21. Takeshita K, Kutomi K, Takada K, Haruyama T, Fukuscima J, Aida R, Takada T, Furui S. Differential diagnosis of benign or malignant intraductal papillary mucinous neoplasm of the pancreas by multidetector row helical computed tomography: evaluation of predictive factors by logistic regression analysis. J *Comput Assist Tomogr 2008; 32:191-197*
22. Choi JY, Kim MJ, Kim JH, Kim AH, Lim JS, Oh YT, Chung JJ, Yoo HS, Lee JT, Kim KW. Solid pseudopapillary tumor of the pancreas: typical and atypical manifestations. *AJR 2006; 187:178-186*

23. Deng-Bin W, Qin-b W, Wei-.Min C, Ke-Min C, Xia-Xing D. Imaging features of solid pseudopapillary tumor of the pancreas on multi-detector row computed tomography. *World J Gastroenterol 2009 February 21; 15(7):829-835*
24. Sahani DV, Kadavigerer, Saokar A, Del Castillo CI, Brugge WR, Hahn PF. Cystic pancreatic lesions: a simple imaged-based classification system for guiding management. *Radiographics 2005; 25:1471-1484*
25. Kartalis N, Lindholm TL, Aspelin P, Permert J, Albiin N. Diffusion-weighted magnetic resonance imaging of pancreas tumours. *Eur Radiol 2009 Aug; 19(8):1981-90*
26. Inan N, Arslan A, Akansel G, Anik Y, Demirci A. Diffusion-weighted imaging in the differential diagnosis of cystic lesions of the pancreas. *AJR 2008; 191:1115-1121*
27. Ichikawa T, Erturk SM, Motosugi U, Sou H, Lino H, Araki T, Fujii H. High value diffusion-weighted MRI for detecting pancreatic adenocarcinoma: preliminary results. *AJR 2007; 188:409-414*
28. Schima W, Ba-Salamah A, Goetzinger P, Scharitzer M, Koelblinger C. State-of-the-art magnetic resonance imaging of pancreatic cancer. *Top Magn Reson Imaging 2007 Dec; 18(6):421-429*
29. Rha SE, Jung SE, Lee KH, Mi Ku Y, Byun JY, Lee JM. CT and MR imaging findings of endocrine tumor of the pancreas according to WHO classification. *European Journal of Radiology 2007; 62:371-377*
30. Macari M, Finn EM, Bennet GL, Cho KC, Newman E, Hajdu CH, Babb JS. Differentiating pancreatic cystic neoplasm from pancreatic pseudocysts at MR imaging. Value of perceived internal debris. *Radiology 2009; 251:77-84*
31. Yamada Y, Mori H, Matsumoto S. Intraductal papillary mucinous neoplasm of the pancreas: correlation of helical CT and dynamic MR imaging features with pathologic findings. *Abdom Imaging 2008; 33:474-481*
32. Sahani DV, Lin DJ, Venkatesan AM, Sainani N, Mino-Kenudson M, Brugge WR, Fernandez Del Castillo C. Multidisciplinary approach to diagnosis and management of intraductal papillary mucinous neoplasm of the pancreas. *Clin Gastroenterol Hepatol 2009 Mar; 7(3):259-269*
33. Tamm EP, Edmun Kim E, MD, MS, Chaan S Ng, MCRP, FRCR. Imaging of neuroendocrine tumors. *Hematol Oncol Clin N AM 2007; 21:409-432*

6.3 Tomografia ad emissione positronica (PET)

Nel paziente con sospetta/accertata lesione pancreatica, la medicina nucleare, che studia il comportamento funzionale dei tumori mediante la PET con ^{18}F-FDG (fluorodesossiglucosio), viene utilizzata dopo la diagnostica convenzionale ed è stata applicata, fin dall'inizio (prima metà degli anni '90), anche nelle neoplasie pancreatiche, seppure con risultati non sempre univoci. Allo stato attuale, la letteratura in materia è molto limitata, rispetto a quanto viene riportato per altri tumori.
FDG è un analogo del glucosio in grado di evidenziare, in molti tumori solidi *in vivo*, la glicolisi anaerobica, che aumenta nelle cellule neoplastiche rispetto ai tessuti sani. Tale incremento è principalmente dovuto ad un aumento dei trasportatori intracellulari del glucosio e dell'attività esochinasica e questo si verifica anche nell'adenocarcinoma pancreatico (1). Allo stato attuale è anche noto, *in vitro* ma non *in vivo*, che esiste una correlazione tra entità di accumulo di FDG e proliferazione cellulare espressa come Ki-67 in questa neoplasia (2). Inoltre, un aspetto importante delle patologie in generale del pancreas è la situazione glicemica del paziente e, tra le condizioni ottimali per effettuare la PET, vi sono i valori di glicemia compresi tra 60 mg/dl e 130 mg/dl. Un lavoro non recente (3) condotto su 334 pazienti con lesioni pancreatiche ha dimostrato che valori di glicemia > 130 mg/dl riducono significativamente la sensibilità dell'esame.
Successivi lavori hanno evidenziato che l'adenocarcinoma pancreatico può presentare un accumulo di FDG più lento rispetto a quello di altre neoplasie, per le quali il *timing* per iniziare la scansione PET è a circa 45-60 min dalla somministrazione del radiofarmaco. Un lavoro preliminare su 21 pazienti (4) dimostrava l'utilità di un'acquisizione più tardiva (2 ore) delle immagini per l'evidenza di un progressivo aumento dei trasportatori del glucosio e dell'attività esochinasica. Attualmente, nella pratica clinica, l'acquisizione delle immagini PET per lo studio delle lesioni pancreatiche inizia ad almeno 1 ora e 30 minuti.
Nonostante queste problematiche, che rendono la neoplasia pancreatica "diversa" da altri tumori, la letteratura ha spesso riportato che la PET è vantaggiosa anche in questa patologia in quanto essa non si limita a studiare un distretto od un apparato, ma è in grado di acquisire immagini dal cranio agli arti inferiori e, pertanto, consente lo studio di tutti i possibili siti di malattia. La tecnologia attuale, infine, prevede l'utilizzo di apparecchiature ibride PET/TC integrate con TC

multistrato in grado di effettuare anche un'indagine radiologica diagnostica. Dati preliminari (5) dimostrano, nel tumore pancreatico, la potenzialità della PET/TC nel fornire non solo l'elemento funzionale, ma anche quello anatomico, necessario all'approccio chirurgico.
Sulla scorta delle esperienze sviluppatesi negli anni, le principali indicazioni all'utilizzo della PET con FDG sono, allo stato attuale, le seguenti:

1 *Diagnosi differenziale benigno/maligno*
2 *Stadiazione dell'adenocarcinoma*
3 *Ricerca della recidiva/ristadiazione*

1 Diagnosi differenziale benigno/maligno

Le indagini convenzionali, per quanto accurate, possono non essere sufficienti a porre, con certezza, una diagnosi di benignità o malignità con il rischio, per il paziente, di essere sottoposto a ripetuti esami, specie quando l'approccio invasivo non è indicato. Nella pratica clinica, la PET con FDG viene richiesta:

- nel riscontro occasionale di lesione pancreatica con caratteristiche di possibile malignità;
- nel sospetto di lesione in uno o più episodi pregressi di pancreatite acuta o in corso di pancreatite cronica.

Nel primo caso, si pone il problema della diagnosi differenziale tra l'adenocarcinoma ed altri tipi di neoplasia, quali i tumori neuroendocrini, le metastasi, lo *pseudotumor* infiammatorio ed il linfoma non Hodgkin. La PET con FDG non ha un comportamento specifico per nessuna di queste situazioni, anche se vi sono degli elementi che possono essere di aiuto nell'interpretazione dell'*imaging*. Per esempio, è noto che i tumori neuroendocrini hanno un accumulo di FDG mediamente basso o assente e che le metastasi presentano un comportamento variabile, che dipende dall'avidità di glucosio del tumore primitivo.
Nel secondo caso, ove le casistiche riportano che fino al 10-20% dei pazienti possono sviluppare una neoplasia, la presenza di calcificazioni od alterazioni morfologiche può rendere difficile la diagnosi radiologica. D'altro canto, la PET con FDG può essere positiva in presenza di fatti infiammatori. Svariate esperienze hanno dimostrato che FDG si accumula significativamente in caso di flogosi

soprattutto acuta che, se determinata dalla neoplasia (flogosi peritumorale), può anche essere di aiuto nel migliorare la localizzazione di lesioni piccole. Questo fenomeno è dovuto a sovraespressione dei trasportatori di glucosio (6), soprattutto di tipo Glut-1, ed è anche noto che FDG si accumula nei granulociti attivati. Le pancreatiti acute possono essere fonte di falso positivo ed il dato viene anche riportato in una recente linea guida all'uso della PET/TC, prodotta dalla Società Americana di Medicina Nucleare e dell'*American College* di Radiologia (7).
La potenzialità della PET nello stabilire una diagnosi differenziale benigno/maligno può essere, quindi, limitata dalla possibile incidenza di falsi positivi e, nel contesto delle varie neoplasie, nessuna di esse esprime uno specifico accumulo di FDG. Lo stesso adenocarcinoma del pancreas può avere comportamenti estremamente variabili nell'*imaging* PET con FDG. L'adenocarcinoma pancreatico, come dimostrato anche in un recente lavoro (8), sembra avere un consumo glucidico che può essere basso, verosimilmente dipendente dal *pattern* di espressione genica della neoplasia. Tuttavia, l'utilizzo alternativo di radiofarmaci che rilevano altre vie metaboliche, quale la sintesi lipidica, non ha portato a risultati positivi. ^{11}C-acetato, espressione dell'attivazione della sintesi lipidica, presenta un elevato accumulo nel pancreas normale, ma non nella pancreatite cronica con insufficienza esocrina e nella neoplasia (9).
E' verosimile che l'introduzione di altri radiofarmaci ad uso PET porterà al miglioramento delle possibilità diagnostiche delle lesioni pancreatiche. La ^{18}F-FLT (3'-desossi-3'-(18)F-fluorotimidina) sembra essere, per esempio, quale marcatore della sintesi del DNA, più sensibile nel discriminare la neoplasia dalle lesioni benigne. Un lavoro del 2008 (10) dimostra che 10 su 10 lesioni benigne non accumulano questo analogo della timidina e che essa si localizza in 15 su 21 neoplasie maligne.
Allo stato attuale, la diagnostica PET clinica dispone di FDG. Svariati autori hanno impiegato, accanto alla lettura visiva, tecniche semi-quantitative, come il calcolo del SUV (*Standardized Uptake Value*), per migliorare la metodica. Un lavoro del 1999 (11) dimostrava che un *cut-off* di 3.0 consentirebbe di discriminare la lesione benigna da quella maligna, con valori di sensibilità e specificità della PET superiori a quelli della TC (92% e 85% rispetto a 65% e 61%). Successive esperienze (12) hanno sottolineato che anche l'impiego di queste tecniche può non essere sufficiente ai fini della diagnosi

differenziale, mentre, come vedremo parlando di stadiazione, il significato del SUV sembra essere soprattutto prognostico. Dati di letteratura recente riportano il possibile ruolo diagnostico del SUV nel paziente con sospetto IPMN (13) e nello studio delle lesioni cistiche (14). In particolare, per le IPMN, lo studio condotto su 64 pazienti mostra che un valore di SUV > 2.5 è altamente indicativo di tumore non benigno.
Infine, alla luce della tecnologia attuale, le preliminari esperienze con l'impiego della diagnostica integrata PET/TC con FDG (15) evidenziano che, nello studio della lesione pancreatica di dimensioni superiori a 1 cm, la metodica ha comunque un significativo valore diagnostico, considerando anche che i suoi valori di predittività positiva (83%) e negativa (82%) non differiscono sostanzialmente da quelli dell'ecografia e dell'ERCP.

2 Stadiazione dell'adenocarcinoma

La corretta stadiazione è fondamentale ai fini delle possibilità di trattamento chirurgico che, come noto, migliora significativamente la prognosi.
Studi preliminari, con metodica PET (12), asserivano che, nei confronti della TC multistrato e dell'ecografia, la PET aveva solo una migliore accuratezza diagnostica (69%), ma che ciò non era sufficiente a determinare lo stato di malignità e decidere il trattamento chirurgico. Con i progressi della tecnologia e l'introduzione di *software* di fusione di immagini diverse, successive esperienze hanno evidenziato che è possibile migliorare i risultati dell'esame. Uno studio del 2004 (16), che valutava l'impatto della PET in fusione con la TC diagnostica, in 104 pazienti, dimostra che la fusione migliora la sensibilità dal 76.6% della TC e 84.4% della PET all'89.1% globale. Un recente lavoro del 2008 (17), impiegando strumentazione ibrida PET/TC, in 82 pazienti con malattia potenzialmente resecabile, riporta dati analoghi: la sensibilità e la specificità nella diagnosi di cancro erano dell'89% e dell'88%, rispettivamente. Gli autori, inoltre, aggiungono un elemento importante: nell'11% dei casi la metodica ha cambiato l'iter terapeutico. Numerose esperienze negli anni hanno sottolineato il ruolo della PET nell'impatto sulla gestione clinica della malattia tumorale. Nel 2008 il Registro Nazionale Oncologico Americano (NOPR) ha pubblicato (18) i dati raccolti da 22.975 studi PET, di cui quasi l'84% di PET/TC, nelle neoplasie per le quali si utilizza FDG, inclusi

2.068 tumori del pancreas, esaminandone il ruolo sul trattamento: nella stadiazione iniziale, in quasi il 40% di tutti gli studi considerati, la PET cambia il previsto iter terapeutico.
Di fatto, negli anni è maturata la coscienza che la PET con FDG ha un ruolo peculiare nella scelta della strategia terapeutica la quale, in ultima analisi, è correlata alla prognosi. Nell'ambito dell'adenocarcinoma del pancreas, ormai sappiamo (19,20) che l'entità di accumulo di FDG è inversamente correlata alla sopravvivenza: un valore di SUV molto elevato è indicativo di prognosi sfavorevole. Infine, non bisogna dimenticare che la PET, a prescindere dalla sua integrazione con la TC, ha il vantaggio di essere una tecnica di diagnosi che consente scansioni sufficienti a localizzare la malattia non solo locale. Nel lavoro citato precedentemente con apparecchio PET/TC (17) si dimostra una sensibilità nel diagnosticare la malattia metastatica pari all'87%. Secondo una precedente casistica su 231 lesioni pancreatiche (21), la PET localizza la metastasi nel 40% dei pazienti con lesioni maligne, evitando la chirurgia ed indirizzando a trattamenti alternativi. La valutazione della metastasi epatica, con studio PET è stata anche confrontata con la RM (22): gli autori riportano che la sensibilità della RM (96.6%) non è significativamente diversa da quella della PET (93.3%) e che il valore aggiuntivo della PET è quello di dare anche informazioni sulla presenza di metastasi a distanza. Pressoché tutta la letteratura, compresa quella citata in questo capitolo, sottolinea la superiorità della PET nel localizzare la malattia metastatica, con il limite, come tutte le metodiche non invasive, della possibile negatività per la micrometastasi linfonodale.

Figura 1 Immagini PET/TC: neoplasia della testa pancreatica con metastasi epatica e linfonodali

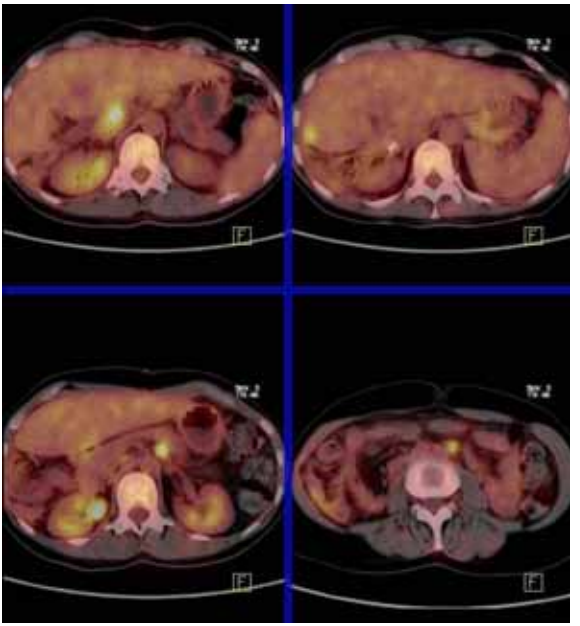

3 Ricerca della recidiva/ristadiazione

Nello studio della recidiva locale e della ristadiazione nel paziente che, dopo terapia, sviluppa una clinica sospetta per ripresa di malattia o presenta un aumento dei marcatori tumorali, la PET con FDG è considerata ormai l'indagine di scelta in moltissime neoplasie, verosimilmente anche per le crescenti possibilità di trattamento. Secondo le casistiche del NOPR (18), essa cambia il piano di terapia in oltre il 30% dei pazienti. Prendendo in considerazione l'adenocarcinoma del pancreas, le possibilità di terapia della recidiva sono attualmente molto limitate. L'introduzione delle tecniche ibride PET/TC sta portando i primi risultati del suo impiego anche in questa applicazione. Un recente lavoro (23), presentato al Congresso Americano della Società di Medicina Nucleare del 2008, dimostra il valore aggiuntivo della PET/TC, impiegata con TC diagnostica, rispetto alla sola TC diagnostica, in 29 pazienti con pregresso adenocarcinoma del pancreas.

Un lavoro recentissimo dimostra un significativo anticipo della diagnosi di recidiva dopo chirurgia resettiva in 28 su 63 pazienti in cui la TC risultava ancora negativa o non diagnostica, oltre a diagnosticare 2 carcinomi extrapancreatici suscettibili di resezione (24).
Un lavoro del 2005 (25) evidenziava che la metodica è anche di impatto in termini di costo/beneficio e che cambia il successivo iter terapeutico nel 16% dei casi. Un altro lavoro nello stesso anno (26), che metteva a confronto la PET con TC ed RM evidenziava che essa è superiore nel localizzare la recidiva sia locale sia extra-addominale.

Figura 2 Immagini PET/TC in fusione con TC con contrasto: recidiva locale e metastasi epatica non evidente alla TC diagnostica

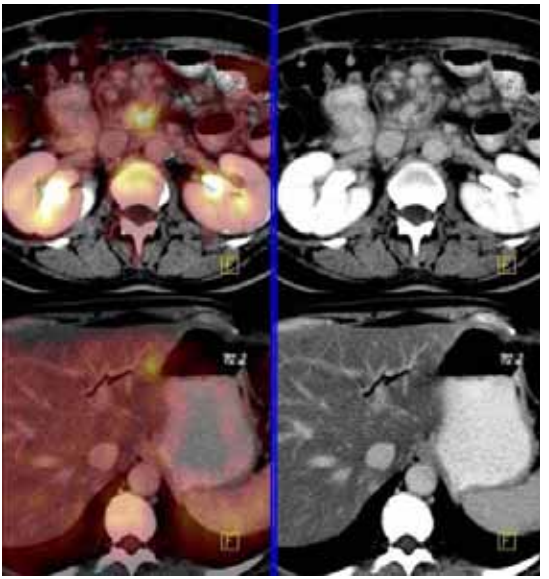

Allo stato attuale, l'impiego della PET nella ristadiazione è ancora poco diffuso. Nel 2007 il NOPR (27) inseriva il cancro del pancreas tra le indicazioni da considerarsi prioritarie nell'ambito della diagnosi e della stadiazione, ma non nello studio della recidiva. E' verosimile che quest'ultima applicazione, seppure promettente, necessiti anche dell'avanzamento delle prospettive terapeutiche per divenire di routine clinica.

BIBLIOGRAFIA

1. Higashi T, Tamaki N, Torizuka T, Nakamoto Y, Sakahara H, Rimura T, Honda T, Inokuma T, Katsushima S, Ohshio G, Imamura M, Konischi J. FDG uptake, GLUT-1 Glucose Transporter and Cellularity in Human Pancreatic Tumors. *J Nucl Med 1998; 39:1727-1735*
2. Buck AC, Schirrmeister HH, Guhlmann CA, Diederichs CG, Shen C, Buchmann I, Kotzerke J, Birk D, Mattfeldt T, Reske SN. Ki-67 Immunostaining in Pancreatic Cancer and Chronic Active Pancreatitis: Does In Vivo FDG Uptake Correlate with Proliferative Activity? *J Nucl Med 2001; 42:721-725*
3. Diederichs CG, Staib L, Glatting G, Beger HG, Reske N. FDG PET: Elevated Plasma Glucose Reduces Both Uptake and Detection Rate of Pancreatic Malignancies. *J Nucl Med 1998; 39:1030-1033*
4. Higashi T, Tsuneo S, Nakamoto Y, Ishimori T, Mamede MH, Wada M, Doi R, Hosotani R, Imamura M, Konishi J. Relationship Between Retention Index in Dual-Phase ^{18}F-FDG PET, and Hexochinase-II and Glucose Transporte-1 Expression in Pancreatic Cancer. *J Nucl Med 2002; 43:173-180*
5. Strobel K, Heinrich S, Bhure U, Soyka J, Veit-Haibach, Pestalozzi BC, Clavien PA, Hany TF. Contrast-Enhanced ^{18}F-FDG PET/CT: 1-Stop-Shop Imaging for Assessing the Resectability of Pancreatic Cancer. *J Nucl Med 2008; 49:1408-1413*
6. Mochizuki T, Tsukamoto E, Kuge Y, Kanegae K, Zhao S, Hikosaka K, Hosokawa M, Kohanawa M, Tamaki N. FDG Uptake and Glucose Transporter Subtype Expressions in Experimental Tumor and Inflammation Models. *J Nucl Med 2001; 42:1551-1555*
7. Delbeke D, Coleman RE, Guiberteau MJ, Brown ML, Royal HD, Siegel BA, Townsend DW, Berland LL, Parker JA, Hubner K, Stabin MG, Zubal G, Kachelriess M, Cronin V, Holbrook S. Procedure Guideline for Tumor Imaging with ^{18}F-FDG PET/CT 1.0. *J Nucl Med 2008; 47:885-895*
8. von Forstner C, Egberts, JH, Ammerpohl O, Niedzielska D, Buchert R, Mikecz P, Schimacher U, Peldschus K, Adam G, Pilarsky C, Grutzmann R, Kalthoff H, Henze E, Brenner W. Gene Expression Patterns and Tumor Uptake of ^{18}F-FDG, ^{18}F-FLT, and ^{18}F-FEC in PET/MRI of an Orthotopic Mouse Xenotransplantation Model of Pancreatic Cancer. *J Nucl Med 2008; 49:1362-1370*
9. Shreve PD, Gross MD. Imaging of the Pancreas and Related Diseases with PET Carbon-11-acetate. *J Nucl Med 1997; 38:1305-1310*
10. Herrmann K, Eckel F, Schmidt S, Scheidhauer K, Krause BJ, Kleeff J, Schhuster T, Wester HJ, Friess H, Schmid RM, Schwaiger M, Buck AK. In Vivo Characterization of Proliferation for Discriminating Cancer from Pancreatic Pseudotumors. *J Nucl Med 2008; 49:1437-1444*

11. Delbeke D, Rose DM, Chapman WC, Pinson CW, Wright JK, Beauchamp RD, Shyr Y, Leach SD. Optimal Interpretation of FDG PET in the Diagnosis, Staging and Management of Pancreatic Carcinoma. *J Nucl Med 1999; 40:1784-1791*
12. Sendler A, Avril N, Helmberger H, Stollfuß J, Weber W, Bengel F, Schwaiger M, Roder JD, Siewert JR. Preoperative Evaluation of Pancreatic Masses with Positron Emission Tomography Using ^{18}F-fluorodeoxyglucose: Diagnostic Limitations. *World J Surg 2000; 24:1121-1129*
13. Sperti C, Bissoli S, Pasquali C, Frison L, Liessi G, Chierichetti F, Pedrazzoli S. 18-Fluorodeoxyglucose Positron Emission Tomography Enhances Computed Tomography Diagnosis of Malignant Intraductal Papillary Mucinous Neoplasms of the Pancreas. *Ann Surg 2007; 246:932-939*
14. Sperti C, Pasquali C, Decet G, Chierichetti F, Liessi G, Pedrazzoli S. F-18-fluorodeoxyglucose positron emission tomography in differentiating malignant from benign pancreatic cysts: a prospective study. *J Gastrointest Surg 2005; 9:22-29*
15. Shick V, Franzius C, Beyna T, Oei ML, Schnekenburger J, Weckesser M, Domschke W, Schober O, Heindel W, Pohle T, Juergens KU. Diagnostic impact of 18F-FDG PET-CT evaluating solid pancreatic lesions versus endosonography, endoscopic retrograde cholangio-pancreatography with intraductal ultrasonography and abdominal ultrasound. *Eur J Nucl Med Mol Imaging 2008; 35:1775-1785*
16. Lemke AJ, Niehues SM, Hosten N, Amthauer H, Boehmig M, Stroszczynski C, Rohlfing T, Rosewicz S, Felix R. Retrospective Digital Image Fusion of Multidetector CT and 18F-FDG PET: Clinical Value in Pancreatic Lesions-A Prospective Study with 104 Patients. *J Nucl Med 2004; 45:1279-1286*
17. Farma JM, Santillan AA, Melis M, Walters J, Belinc D, Chen DT, Eikman EA, Malafa M. PET/CT Fusion Scan Enhances CT Staging in Patients with Pancreatic Neoplasms. *Ann Surg Oncol 2008; 15:2465-71*
18. Hillner BE, Siegel BA, Liu D, Shields AF, Gareen IF, Hanna L, Stine SH, Coleman RE. Impact of Positron Emission Tomography/Computed Tomography and Positron Emission Tomography (PET) Alone on Expected Management of Patients With Cancer: Initial Results From the National Oncologic PET Registry. *J Clin Oncol 2008; 26:2155-2161*
19. Sperti C, Pasquali C, Chierichetti F, Ferronato A, Decet G, Pedrazzoli S. 18-Fluorodeoxyglucose positron emission tomography in predicting survival of patients with pancreatic carcinoma. *J Gastrointest Surg 2003 Dec; 7(8):953-9*
20. Pasquali C, Sperti C, Lunardi C, Scappin S, Chierichetti F, Liessi G, Pedrazzoli S. Positron emission tomography with fluorodeoxyglucose

in gastro-entero-pancreatic tumors: diagnostic role and prognostic implications. *Tumori 2005 May-Jun; 4(3):S68-71*

21. Higashi T, Saga T, Nakamoto Y, Ishimori T, Fujimoto K, Doi R, Imamura M, Konishi J. Diagnosis of pancreatic cancer using fluorine-18 fluorodeoxyglucose positron emission tomography (FDG PET) - usefulness and limitations in "clinical reality". *Ann Nucl Med 2003 Jun; 17(4):261-79*
22. Sahani DV, Kalva SP, Fischman AJ, Kadavigere R, Blake M, Hahn PF, Saini S. Detection of Liver Metastases from Adenocarcinoma of the Colon and Pancreas: Comparison of Mangafodipir Trisodium-Enhanced Liver MRI and Whole-Body FDG PET. *AJR 2005; 185:239-246*
23. Moroni E, Chin C, Simpson W, Kim J, Heiba S, Machac J, Kostakoglu L. The incremental value of high dose contrast enhanced CT with dual phase helical CT (DPCT) to FDG PET/CT recurrent pancreatic carcinoma (PC). *J Nucl Med 2008; 49(suppl 1):349P*
24. Sperti C, Pasquali C, Bissoli S, Chierichetti F, Liessi G, Pedrazzoli S. Tumor relapse after pancreatic cancer resection is detected earlier by 18-FDG PET than by CT. *J Gastrointestinal Surgery 2010 Jan; 14(1):131-40*
25. Heinrich S, Goerres GW, Schafer M, Clavien PA. Positron emission tomography/computed tomography influences on the management of resectable pancreatic cancer and its cost-effectiveness. *Ann Surg 2005; 242(2):235-243*
26. Ruf J, Lopez Hanninen E, Oettle H, Plotkin M, Pelzer U, Stroszczynski C. Detection of recurrent pancreatic cancer: comparison of FDG-PET PET with CT/MRI. *Pancreatology 2005; 5(2-3):266-272*
27. Hillner BE, Liu D, Coleman RE, Shields AF, Gareen IF, Hanna L, Stine SH, Siegel BA. The National Oncologic PET Registry (NOPR): Design and Analysis Plan. *J Nucl Med 2007; 48:1901-1908*

6.4 Ecoendoscopia (EUS)

L'ecoendoscopia (*Endoscopic UltraSonography*, EUS) pancreatica è una tecnica ben integrata nella pratica clinica ospedaliera. La sua alta accuratezza nella diagnosi e nella stadiazione di numerose patologie è data sia dalla possibilità di ottenere immagini ecografiche ad alta definizione (1,2) sia dalla capacità di ottenere prelievi di tessuto (*Fine Needle Aspiration* FNA).
Fin dal primo studio pubblicato nel 1992 (3), l'EUS-FNA si è dimostrata una tecnica indispensabile per la sua capacità di ottenere in modo sicuro campioni tissutali della maggior parte delle lesioni che possono essere studiate con EUS (4). Negli anni recenti, alcuni autori hanno sottolineato le applicazioni cliniche dell'ecoendoscopia convalidando il suo utilizzo in molti algoritmi diagnostici e terapeutici e dimostrando la sua efficacia nel modificare l'esito delle cure (5,6).
L'attrezzatura consiste in uno speciale endoscopio, sulla cui punta è montato un trasduttore ecografico ad alta frequenza. Gli ecoendoscopi radiali sono deputati ad esplorazioni diagnostiche in quanto riproducono l'anatomia in scansioni di 360° perpendicolari all'asse longitudinale dello strumento (simili alle scansioni assiali TC). Gli strumenti a scansione settoriale, chiamati anche ecoendoscopi lineari, sono utilizzati prevalentemente per la FNA. Questi, infatti, producendo una scansione parallela all'asse longitudinale dello strumento ottengono la visualizzazione in tempo reale dell'ago e permettono la puntura accurata della lesione bersaglio. Le indicazioni principali dell'utilizzo dell'ecoendoscopia nello studio dell'area pancreatobiliare (7) derivano dalla possibilità di ottenere immagini ad alta definizione della parete intestinale (8) e degli organi ad essa adiacenti.
Al paziente sottoposto ad indagine ecoendoscopica solitamente viene somministrata una sedazione cosciente con Meperidina e Midazolam. La prima indagine è condotta utilizzando lo strumento radiale; dopo avere raggiunto la seconda porzione duodenale, la visione endoscopica obliqua permette di valutare visivamente la papilla e le scansioni ecografiche effettuate da tale livello permettono di esplorare il processo uncinato e la testa del pancreas. Dal bulbo duodenale si esplorano il coledoco e la colecisti e retraendo lo strumento in cavità gastrica si esegue l'esplorazione del corpo e della coda del pancreas fino all'ilo splenico. Le scansioni transgastriche consentono l'attenta esplorazione delle strutture vascolari peripancreatiche (vena porta,

arteria e vena splenica, aorta, tripode celiaco) per valutarne l'eventuale infiltrazione. Gli ecoendoscopi elettronici sono dotati di tutte le metodiche di studio del flusso (*doppler* pulsato, *color-doppler*, *power-doppler*) già da tempo utilizzate nell'ecografia transaddominale. Recentemente, alcune case produttrici hanno messo a punto una nuova metodica, l'*Extended Flow*, che consente anche di valutare i flussi lenti a livello del microcircolo (Figura 1a).

Figura 1a

Esame con ecoendoscopio lineare.
A livello della testa del pancreas si osserva una neoformazione solida, con margini irregolari, di circa 4 x 5 cm. Stadio T3 NX
Lo studio *Extended Flow* per i flussi lenti mostra la pressoché completa assenza di vascolarizzazione a livello della lesione.

Se con questa esplorazione si identifica una lesione di incerta interpretazione o si pone il sospetto di natura maligna, si utilizza un secondo ecoendoscopio a scansione lineare per eseguire la FNA della

lesione identificata. Alcuni autori preferiscono utilizzare da subito l'ecoendoscopio lineare (operativo) invece di quello radiale, perché consente un'ottima stadiazione della lesione e permette nello stesso tempo d'eseguire un agoaspirato e, su consenso del paziente in caso di inoperabilità e dolore, anche l'alcolizzazione del plesso celiaco.
E' recentissima la possibilità di utilizzare anche in ecoendoscopia il mezzo di contrasto (microbolle di esafloruro di zolfo), tramite un'armonica di contrasto dedicata. Le principali applicazioni sono l'aumento dell'accuratezza diagnostica nei casi di piccole lesioni dubbie o la distinzione tra lesioni ipovascolarizzate (es. adenocarcinoma) (Figura 1b) e quelle ipervascolarizzate (es. tumore neuroendocrino, cistoadenoma sieroso) (Figura 2a-b).

Figura 1b

Allo studio con microbolle di esafloruro di zolfo della lesione (lato dx. della figura), la captazione del contrasto in fase arteriosa è debole, con aspetto reticolare. Da notare la differenza con il pancreas normale circostante, che invece ha una captazione marcata.

Figura 2a

Esame con ecoendoscopio lineare.
Nel corpo del pancreas si osserva una neoformazione rotondeggiante, di circa 35 x 30 mm, capsulata, con aspetto ad alveare per la presenza di molteplici cisti separate da setti.

Figura 2b

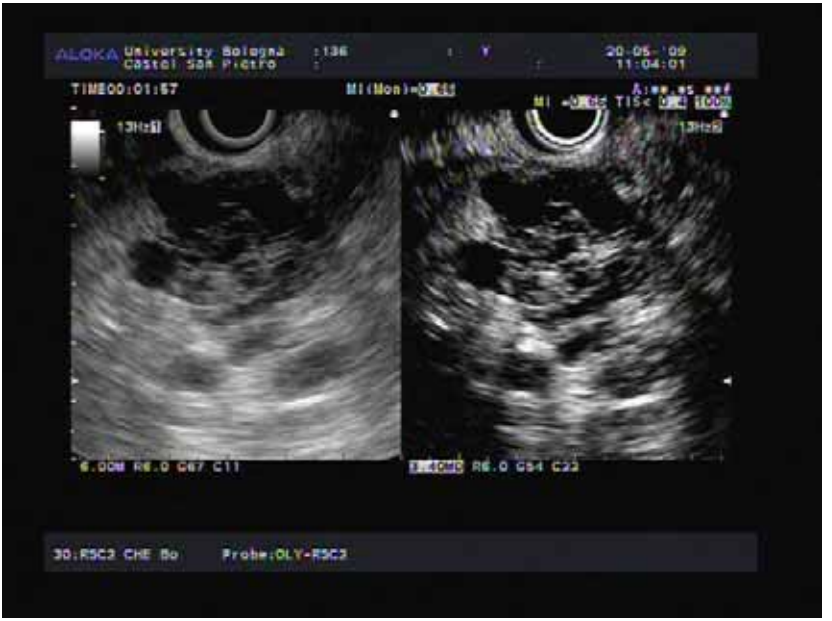

Lo studio con microbolle di esafloruro di zolfo evidenzia una marcata captazione del m.d.c. da parte della parete e dei setti interni della formazione.
Quadro ecoendoscopico fortemente sospetto per cistoadenoma sieroso del pancreas.

Tumori solidi

L'EUS è la tecnica più accurata e con il migliore rapporto costo efficacia nell'identificare quali pazienti possano effettivamente beneficiare dalla chirurgia. I punti di forza dell'EUS sono principalmente due: l'elevata sensibilità nella diagnosi di lesioni tumorali < 2 cm (9) e la possibilità di eseguire l'agoaspirazione.
Harewood e Wiersema (10) hanno dimostrato che l'EUS-FNA è la procedura meno costosa nella stadiazione dell'adenocarcinoma della testa del pancreas, se comparata con la FNA TC guidata o la chirurgia. I dati pubblicati sottolineano l'importanza dell'utilizzo della ecoendoscopia nell'ulteriore valutazione dei pazienti nei quali la TC spirale ha definito la possibile resecabilità della neoplasia per incrementare l'identificazione dei linfonodi metastatici non peritumorali, che rappresentano un criterio di non operabilità.

Gli stessi autori (11) hanno pubblicato lo studio di sorveglianza più completo sull'EUS-FNA nella stadiazione dei tumori pancreatici. Hanno valutato 185 pazienti nei quali la biopsia TC guidata o l'ERCP non erano state diagnostiche, osservando che l'EUS aveva una sensibilità maggiore rispetto alla TC nell'identificare la massa neoplastica (99% vs 57%). La sensibilità per le formazioni maligne era del 94%, la specificità per le neoplasie benigne del 71% e l'accuratezza era del 92%. Questi risultati sono stati ottenuti grazie una tecnica molto accurata di campionamento, che comprende una media di 5 passaggi con l'ago e la presenza di un citopatologo in sala, per la valutazione immediata dell'appropriatezza del campione (Figura 1c).

Figura 1c

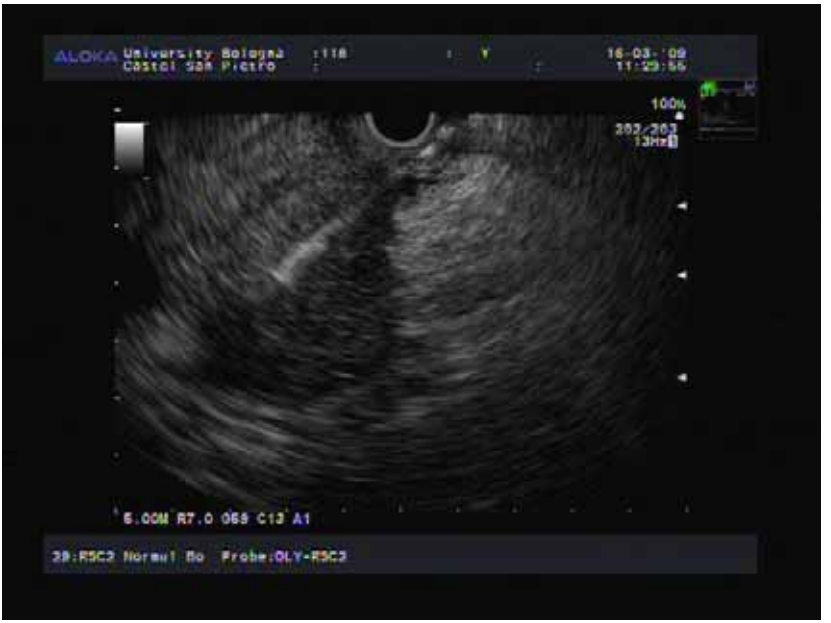

FNA: si può osservare l'ago che penetra nella neoplasia.
L'esame citologico del campione prelevato ha mostrato gruppi epiteliali atipici disposti in formazioni pseudoghiandolari.
Reperto positivo per adenocarcinoma.

Tali dati suggeriscono che la FNA guidata ecoendoscopicamente può avere un importante ruolo nel cambiare l'approccio convenzionale alle masse pancreatiche qualora eseguita prima della chirurgia (Schema 1).

Schema 1

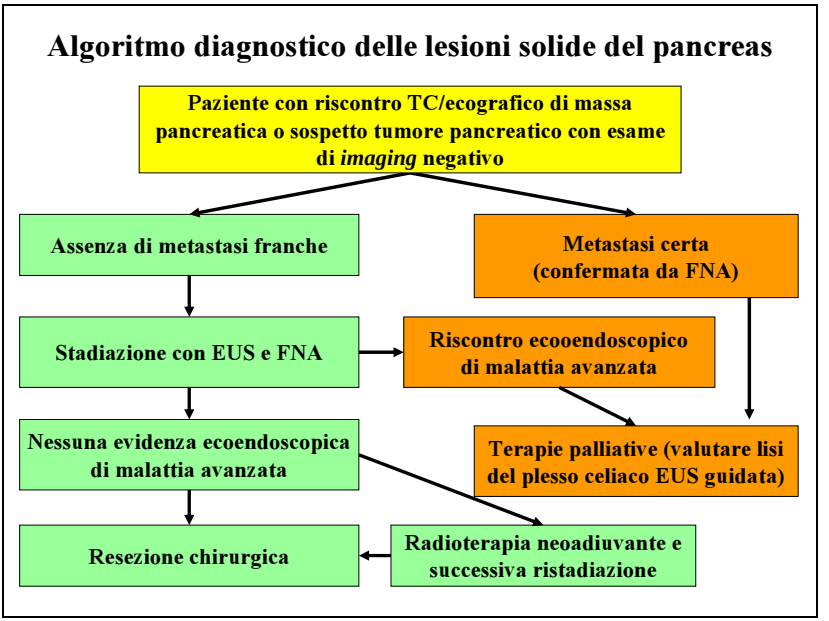

E' importante riportare che l'EUS-FNA è una procedura sicura, che nello studio ha mostrato un tasso di complicanze di solo lo 0.5% (un caso di pancreatite moderata).
Per quanto riguarda la comparazione con la TC spirale ad alta risoluzione Agarwal et al. (12) hanno valutato l'uso dell'EUS-FNA in aggiunta ad un protocollo di studio del pancreas con una TC spirale multidetettori nel sospetto di neoplasie del pancreas. L'accuratezza nella diagnosi di tumore pancreatico di TC, EUS ed EUS-FNA è stata rispettivamente del 74%, 94% e 88%. L'EUS-FNA ha mostrato inoltre un'elevata accuratezza nell'escludere la natura neoplastica delle lesioni (NPV 89%, CI 52-100%).
L'EUS non è comunque una tecnica infallibile. Buthani et al. (13), in uno studio multicentrico retrospettivo, hanno identificato 20 casi di

neoplasie pancreatiche non diagnosticate da 9 ecoendoscopisti esperti. I fattori di disturbo per la diagnosi, a causa delle alterazioni ecostrutturali che inducono, comprendono la pancreatite cronica, il carcinoma diffusamente infiltrante, il pancreas *divisum* ed un episodio recente di pancreatite acuta.
Diversamente dal tumore pancreatico, le neoplasie periampollari hanno una buona prognosi soprattutto se diagnosticate in uno stadio precoce. L'ecoendoscopia ha dimostrato essere molto accurata nello studio di questa regione e nella modificazione dell'esito della terapia di questi pazienti (14).
Il sospetto di una neoplasia neuroendocrina (gastrinomi o insulinomi e tumori non secernenti) solitamente origina dopo la comparsa di sintomi clinici, l'esecuzione di test sierologici specifici oppure come reperto casuale in esami strumentali. La loro precisa localizzazione resta comunque complicata e l'esatta estensione della malattia può essere determinata con difficoltà dalle tecniche di immagini convenzionali, compresi l'octreoscan e la PET. E'stato valutato che l'ecoendoscopia ha un'alta sensibilità (82%) e specificità (95%) nell'identificare piccole lesioni, in particolare gli insulinomi pancreatici (15).
Essendo la rimozione chirurgica il trattamento di scelta per questi tumori, la loro precisa localizzazione pre-operatoria mediante EUS è estremamente efficace (16).

Tumori cistici

Come noto, le cisti pancreatiche possono avere diversa natura istologica: infiammatoria (pseudocisti), benigna (cisti semplici, cistadenoma sieroso), premaligna o maligna (cistadenoma mucinoso, cistoadenocarcinoma). L'ecoendoscopia è una tecnica eccellente per la diagnosi differenziale. I soli criteri morfologici non permettono tuttavia di definirne con elevata accuratezza la natura benigna o maligna (Tabella 1) in quanto non sono specifici e la concordanza interosservatore è bassa (17).

Tabella 1

Reperti ecoendoscopici nello studio di lesioni cistiche del pancreas						
	Cisti Semplice	*Pseudocisti*	*Cistoadenoma sieroso*	*Tumore solido e pseudopapillare*	*IPMN*	*Cistoadenoma mucinoso*
Localizzazione	Tutto il pancreas	Tutto il pancreas	Corpo e coda > testa	Tutto il pancreas	Origina dai dotti principali o secondari. Testa > corpo e coda	Corpo e coda > testa
Reperto ecoendoscopico	Solitamente piccola, parete sottile, ecostruttura omogenea, ipoecogena o anecogena	Cisti uniloculare, spessore di parete variabile, materiale ecogenico interno, segni di pancreatite acuta	Multiple piccole cisti, aspetto a nido d'ape, cicatrice centrale o calcificazione centrale	Struttura mista solido-cistica. Centro emorragico	Noduli o masse della parete che originano da dotti principali o secondari del pancreas	Macrocisti (1-3). Talvolta larghe dimensioni. Presenza di setti. Nodularità o estroflessioni papillari
Potenziale evoluzione neoplastica	Nessuno	Nessuno	Molto basso	Basso (5-10%)	Variabile / Elevato	Elevato
Comunicazione con i dotti pancreatici	Nessuna	Talvolta	Rara	Rara	Presente talvolta dilatazione dei dotti pancreatici	Rara
Vascolarizzazione	Assente	Variabile	Elevata	Variabile	Variabile	Variabile
Liquido cistico	Quantità variabile, viscosità bassa	Abbondante liquido, viscosità bassa, talvolta ematico	Scarsa quantità, viscosità bassa	Viscosità bassa, necrotico ed ematico	Scarsa quantità, viscosità elevata	Talvolta abbondante liquido, viscosità elevata
Marcatore biochimico	Amilasi basse CEA basso	Amilasi elevate CEA basso	Amilasi basse CEA basso	Amilasi basse	Amilasi talvolta elevate CEA variabile	Amilasi basse CEA variabile/elevato

L'esecuzione di FNA durante l'ecoendoscopia è spesso fondamentale per superare queste limitazioni, eseguendo l'analisi dei marcatori tumorali nel fluido cistico. Quest'ultima incrementa notevolmente l'accuratezza dell'analisi rispetto alla sola valutazione citologica (Schema 2).

Schema 2

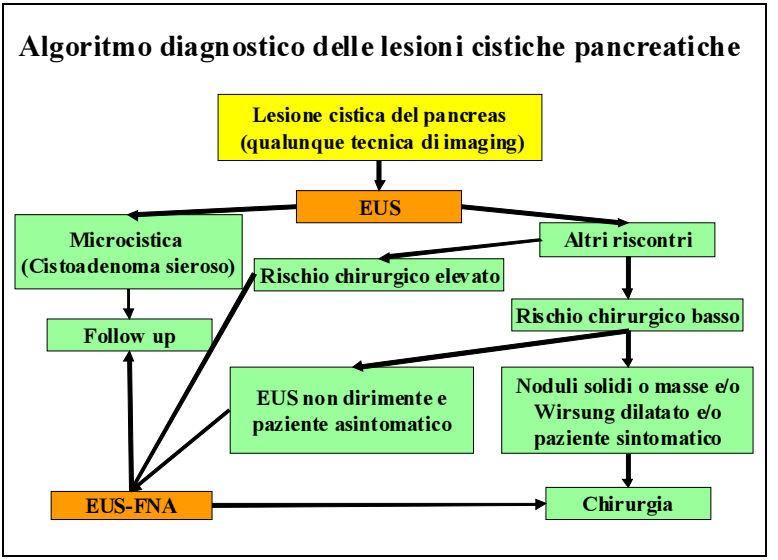

Brugge et al. (18) hanno valutato prospetticamente in uno studio multicentrico il risultato dell'EUS, della citologia e dell'esame dei marcatori tumorali (CEA, CA72-4, CA125, CA19-9, CA15-3) nel fluido cistico paragonandoli all'istologia chirurgica come standard diagnostico finale. I dati hanno mostrato che il valore del CEA, e non il valore sierico del CA19-9, consente di differenziare le lesioni mucinose dalle non mucinose. L'accuratezza del dosaggio del CEA (79%) si è rivelata molto maggiore della morfologia ecoendoscopica (51%) o della sola citologia (59%) ($P < 0.05$).
Dall'analisi dei dati, non è stata identificata alcuna combinazione di marcatori in grado di fornire un'accuratezza maggiore rispetto al solo dosaggio del CEA ($P < 0.0001$).

Applicazioni terapeutiche

La neurolisi del plesso celiaco sotto guida ecoendoscopica è usata nel trattamento del dolore refrattario nei pazienti con CP. Questa tecnica è stata dimostrata essere sicura ed accessibile. Gunaratnam et al. (19) hanno riportato una notevole esperienza su 58 pazienti con dolore derivato da tumore pancreatico inoperabile, trattati con tale metodica. Essi hanno osservato che il dolore era significativamente diminuito dopo 2 settimane dalla procedura e che i suoi effetti perduravano a 24 settimane, permettendo la riduzione dell'utilizzo di morfina e di terapia adiuvante. Il 78% dei pazienti trattati ha avuto beneficio dalla neurolisi del plesso celiaco, specie se effettuata nelle fasi precoci di malattia.

BIBLIOGRAFIA

1. Caletti GC, Bolondi L, Zani L, Labo G. Technique of endoscopic ultrasonography investigation: esophagus, stomach and duodenum. *Scand J Gastroenterol 1986 (suppl); 123:S1-S5*
2. Fusaroli P, Vallar R, Togliani T, Khodadadian E, Caletti G. Scientific publications in endoscopic ultrasonography: a 20-year global survey of the literature. *Endoscopy 2002; 34:451-6*
3. Vilmann P, Jacobsen GK, Henriksen FW, Hancke S. Endoscopic ultrasonography with guided fine needle aspiration biopsy in pancreatic disease. *Gastrointest Endosc 1992; 38:172-3*
4. Wiersema MJ, Vilmann P, Giovannini M, Chang KJ, Wiersema LM. Endosonography-guided fine-needle aspiration biopsy: diagnostic accuracy and complication assessment. *Gastroenterology 1997; 112:1087-95*
5. Parada KS, Peng R, Erickson RA, Hawes R, Sahai AV, Ziogas A, Chang KJ. A resource utilization projection study of EUS. *Gastrointest Endosc 2002; 55:328-34*
6. Caletti G, Fusaroli P. EUS and EUS-FNP: fascinating technique but little clinical impact? *Endoscopy 2001; 33:537-40*
7. Nickl NJ, Bhutani MS, Catalano M, Hoffman B, Hawes R, Chak A, et al. and the American Endosonography Club. Clinical implications of endoscopic ultrasound: the American Endosonography Club Study. *Gastrointest Endosc 1996; 44:371-7*
8. Caletti G, Bolondi L, Labo G. Ultrasonic endoscopy--the gastrointestinal wall. *Scand J Gastroenterol 1984 (suppl); 102:5-8*

9. Tamm EP, Loyer EM, Faria SC, Evans DB, Wolff RA, Charnsangavej C. Retrospective analysis of dual-phase MDCT and follow-up EUS/EUS FNA in the diagnosis of pancreatic cancer. *Abdom Imaging 2007; 32(5):660-7*
10. Harewood GC, Wiersema MJ. A cost analysis of endoscopic ultrasound in the evaluation of pancreatic head adenocarcinoma. *Am J Gastroenterol 2001; 96:2651-6*
11. Harewood GC, Wiersema MJ. Endosonography-guided fine needle aspiration biopsy in the evaluation of pancreatic masses. *Am J Gastroenterol 2002; 97:1386-91*
12. Agarwal B, Abu-Hamda E, Molke KL, Correa AM, Ho L. Endoscopic ultrasound-guided fine needle aspiration and multidetector spiral CT in the diagnosis of pancreatic cancer. *Am J Gastroenterol 2004; 99:844-50*
13. Bhutani MS, Gress FG, Giovannini M, Erickson RA, Catalano MF, Chak A et al. The No Endosonographic Detection of Tumor (NEST) Study: a case series of pancreatic cancers missed on endoscopic ultrasonography. *Endoscopy 2004; 36:385-9*
14. Kubo H, Chijiiwa Y, Akahoshi K, Hamada S, Matsui N, Nawata H. Pre-operative staging of ampullary tumours by endoscopic ultrasound. *Br J Radiol 1999; 72:443-7*
15. Rösch Th, Lightdale CJ, Botet JF, Boyce GA, Sivak MV Jr, Yasuda K et al. Localization of pancreatic endocrine tumors by endoscopic ultrasonography. *N Engl J Med 1992; 326:1721-6*
16. Anderson MA, Carpenter S, Thompson NW, Nostrant TT, Elta GH, Scheiman JM. Endoscopic ultrasound is highly accurate and directs management in patients with neuroendocrine tumors of the pancreas. *Am J Gastroenterol 2000; 95:2271-7*
17. Ahmad NA, Kochman ML, Brensinger C, Brugge WR, Faigel DO, Gress FG et al. Interobserver agreement among endosonographers for the diagnosis of neoplastic versus non-neoplastic pancreatic cystic lesions. *Gastrointest Endosc 2003; 58:59-64*
18. Brugge WR, Lewandrowski K, Lee-Lewandrowski E et al. Diagnosis of pancreatic cystic neoplasms: a report of the cooperative pancreatic cyst study. *Gastroenterology 2004; 126:1330-6*
19. Gunaratnam NT, Sarma AV, Norton ID, Wiersema MJ. Interobserver agreement among endosonographers for the diagnosis of neoplastic versus non-neoplastic pancreatic cystic lesions. *Gastrointest Endosc 2001; 54:316-24*

6.5 Colangiopancreatografia Retrograda Endoscopica (ERCP)

La Colangiopancreatografia Retrograda Endoscopica (ERCP) ha svolto un ruolo importante nella diagnosi delle malattie del pancreas, fin dalla sua introduzione nella pratica clinica negli anni ’70 (1-3).
L’opacizzazione diretta, per via retrograda transpapillare, della via biliare principale e del dotto pancreatico principale può infatti evidenziare la presenza di stenosi dei dotti, che possono fortemente suggerire la presenza di un processo eteroformativo del pancreas (1).
Una stenosi del tratto distale della via biliare principale può essere secondaria a diverse patologie, incluse (fra le più comuni cause):

1 neoplasie del pancreas;
2 neoplasie primitive dei dotti biliari;
3 pancreatite cronica;
4 compressione della via biliare principale da parte di pseudocisti pancreatiche;
5 cavernomatosi portale;
6 linfoadenomegalie peribiliari, in genere secondarie ad altri processi neoplastici.

In corso di ERCP, l’aspetto più caratteristico di una stenosi della via biliare principale secondaria a neoplasia del pancreas è quello di una brusca interruzione alla progressione del mezzo di contrasto nel tratto distale del coledoco, immediatamente a monte della papilla di Vater. La stenosi presenta più spesso un aspetto irregolare, talvolta eccentrico, si presenta dura al contatto con il catetere. La via biliare a monte è solitamente dilatata e talvolta si può opacizzare per via retrograda una colecisti molto distesa. La pancreatografia retrograda rivela solitamente una concomitante stenosi del tratto cefalico del dotto pancreatico principale (segno del “doppio dotto”) (1) (Figura 1).
Neoplasie del corpo o della coda del pancreas possono essere invece sospettate qualora alla pancreatografia siano presenti stenosi isolate del tratto corpo caudale del dotto pancreatico, in assenza di segni di pancreatite cronica.
Non di rado, nei casi di malattia avanzata, può essere presente una infiltrazione della parete della seconda porzione duodenale, con coinvolgimento più o meno esteso dell’area vateriana, fino alla stenosi completa del lume duodenale. In questi casi, l’ERCP può essere molto difficile od impossibile.

Tuttavia, l'ERCP è un esame invasivo, fra l'altro gravato da complicanze specifiche, che di fatto ne limitano l'utilizzo come strumento puramente diagnostico (4).
Negli ultimi anni, si è assistito ad un preponderante sviluppo delle metodiche di diagnostica per immagini, in particolare della tomografia computerizzata e della risonanza magnetica nucleare, che, di fatto, hanno soppiantato completamente l'ERCP nel suo ruolo diagnostico.
La risonanza magnetica, in particolare, con le sequenze colangiopancreatografiche consente di ottenere immagini sovrapponibili a quelle endoscopiche, in modo del tutto non invasivo.
Nonostante le metodiche non invasive di diagnostica per immagini, TC e RM *in primis*, vengano preferite per la diagnosi e la stadiazione delle neoplasie del pancreas, l'ERCP ha ancora un certo ruolo diagnostico qualora sia necessario ottenere una conferma istologica della neoplasia, anche se questo ruolo dovrebbe essere soppiantato dall'EUS-FNA (vedi cap. 8.1).
La conferma istologica non è generalmente indispensabile nel caso in cui la palliazione endoscopica dell'ittero sia l'unico trattamento previsto per i pazienti. Al contrario, l'esame istologico o citologico è solitamente necessario prima di un intervento chirurgico resettivo od ancor più quando sono previsti trattamenti neoadiuvanti.
L'acquisizione di campioni istologici o citologici in corso di ERCP può essere ottenuta con tecniche diverse: citologia su bile o succo pancreatico, citologia sul materiale depositato sulle protesi biliari o pancreatiche, aspirazione con ago sottile, citologia con spazzolino (*brushing*), biopsie endobiliari. Alcune di queste metodiche hanno scarsissima sensibilità e sono poco o quasi mai utilizzate (analisi del materiale depositato sulle protesi biliari od aspirazione con ago sottile in corso di ERCP). La tecnica più sensibile è l'analisi istologica delle biopsie endobiliari. Tuttavia, l'esecuzione di biopsie endobiliari può essere difficile in alcune situazioni e, di fatto, è relativamente poco utilizzata. Inoltre le biopsie endobiliari sono probabilmente più sensibili per la diagnosi di neoplasie primitive delle vie biliari che per quella di neoplasie del pancreas, dal momento che in quest'ultimo caso la stenosi è secondaria ad una compressione/infiltrazione del coledoco da parte di una neoplasia extraduttale. La citologia su *brushing* è probabilmente la metodica più diffusa per la tipizzazione citologica delle stenosi biliari o pancreatiche. E' una tecnica di relativa semplicità e molto riproducibile. Il valore predittivo positivo della citologia su *brushing* è molto elevato, ma la sensibilità generale

per la diagnosi di neoplasie è al contrario molto bassa e varia dal 30% al 60% nelle varie serie pubblicate. Anche in questo caso, la sensibilità è più alta per il colangiocarcinoma che per la diagnosi di neoplasia del pancreas. La citologia sul succo pancreatico può rivelarsi utile per la diagnosi di neoplasia del pancreas, soprattutto nei pazienti in cui viene lasciato in sede un drenaggio naso-pancreatico. La sua sensibilità è globalmente inferiore a quella della citologia su *brushing*. L'analisi fisico-chimica del succo pancreatico può rivelarsi utile per la diagnosi di neoplasie intraduttali mucosecernenti del pancreas (IPMN). La presenza di muco nel succo pancreatico è, infatti, altamente indicativa di IPMN.
Considerati la bassa accuratezza diagnostica delle metodiche di campionamento istologico/citologico in corso di ERCP, la combinazione di più metodiche (ad esempio, biopsie endobiliari e *brushing*) viene in genere raccomandata per incrementare la sensibilità (5,6).
L'utilizzo della ERCP per ottenere campioni citologici o istologici è pienamente condivisibile in pazienti con sintomi da ostruzione biliare, dal momento che il drenaggio dei dotti biliari può alleviare la sintomatologia specifica dei pazienti. Al contrario, in pazienti asintomatici, l'utilizzo dell'ERCP per il campionamento istologico o citologico è controverso e, se disponibile, l'EUS-FNA dovrebbe essere preferita come metodica di prima linea.
Altre tecniche diagnostiche associate all'ERCP sono in corso di valutazione. La pancreatoscopia permette l'osservazione diretta del dotto pancreatico ed il campionamento bioptico mirato. Video-endoscopi di diametro < 10F sono stati sviluppati. Tuttavia, la loro reale utilità nella pratica clinica è ancora da dimostrare (7). L'*Optical Coherence Tomography* (OCT) è una speciale tecnica che utilizza la radiazione infrarossa per ottenere immagini, ad alta risoluzione, dei tessuti *in vivo*, in qualche modo paragonabili a sezioni istologiche. L'OCT è stata recentemente utilizzata nel dotto pancreatico in corso di ERCP. Risultati preliminari suggeriscono il suo possibile utilizzo come metodica diagnostica, per distinguere una stenosi pancreatica neoplastica da una non-neoplastica. Ulteriori conferme sono però ancora necessarie prima della reale diffusione clinica della metodica (8).
Il principale vantaggio dell'ERCP rispetto alle altre metodiche è quello di essere una procedura diagnostica e terapeutica al tempo stesso. Dal momento che la presentazione clinica di molti pazienti con

neoplasia del pancreas è l'ittero ostruttivo (9), in casi eccezionali di pazienti particolarmente compromessi l'ERCP può essere indicata prima di una stadiazione radiologica completa del paziente, per il drenaggio della via biliare principale mediante l'inserimento di un'endoprotesi.

Figura 1

ERCP in un paziente con carcinoma del pancreas avanzato. Brusca interruzione alla progressione del mezzo di contrasto nel terzo inferiore della via biliare principale (#) e nel tratto cefalico del dotto pancreatico principale (*): segno del "doppio dotto".

BIBLIOGRAFIA

1. Freeny PC, Bilbao MK, Katon RM. "Blind" Evaluation of endoscopic retrograde cholangiopancreatography (ERCP) in the diagnosis of pancreatic carcinoma: the "double duct" and other signs. *Radiology 1976; 119:271-274*
2. Cotton PB, Beales JS. The role of endoscopic retrograde cholangiopancreatography (ERCP) in patients with jaundice. *Acta Gastroenterol Belg 1973; 36:689-692*
3. Koch H, Classen M. The diagnosis of obstructive jaundice by endoscopic retrograde cholangiopancreatography (ercp) in malignant tumours. *Acta Gastroenterol Belg 1973; 6:676-681*
4. Adler DG, Baron TH, Davila RE, Egan J, Hirota WK, Leighton JA, Qureshi W, Rajan E, Zuckerman MJ, Fanelli R, Wheeler-Harbaugh J, Faigel DO. ASGE guideline: the role of ERCP in diseases of the biliary tract and the pancreas. *Gastrointest Endosc 2005; 62:1-8*
5. De Bellis M, Sherman S, Fogel EL, Cramer H, Chappo J, Mchenry L Jr, Watkins JL, Lehman GA. Tissue sampling at ERCP in suspected malignant biliary strictures (part 2). *Gastrointest Endosc 2002; 56:720-30*
6. De Bellis M, Sherman S, Fogel EL, Cramer H, Chappo J, McHenry L Jr, Watkins JL, Lehman GA. Tissue sampling at ERCP in suspected malignant biliary strictures (Part 1). *Gastrointest Endosc 2002; 56:552-561*
7. Chen YK. Pancreatoscopy: present and future role. *Curr Gastroenterol Rep 2007; 9:136-143*
8. Testoni PA, Mariani A, Mangiavillano B, Arcidiacono PG, Di Pietro S, Masci E. Intraductal optical coherence tomography for investigating main pancreatic duct strictures. *Am J Gastroenterol 2007; 102:269-274*
9. Bakkevold KE, Arnesjo B, Kambestad B. Carcinoma of the pancreas and papilla of Vater: presenting symptoms, signs, and diagnosis related to stage and tumour site. a prospective multicentre trial in 472 patients. norwegian pancreatic cancer trial. Scand *J Gastroenterol 1992; 27:317-25*